Báo cáo trường hợp Tạp chí Y Dược học Phạm Ngọc Thạch

DOI: 10.59715/pntjmp.4.4.27

Báo cáo ca lâm sàng: "Biến chứng vỡ tử cung sau tự ý sử dụng Misoprostol phá thai ở tam cá nguyệt hai trên nền tử cung có sẹo mổ lấy thai"

Phạm Quang Nhật[1], Lý Xuân Sơn [1], Nguyễn Trung Hiếu[2], Nguyễn Ngọc Thanh Nhi[3], Huỳnh Nguyễn Khánh Trang[3]

[1]Bệnh viện Từ Dũ TPHCM

[2]Bệnh viện Phụ Sản Hùng Vương TPHCM

[3]Trường đại học Y Khoa Phạm Ngọc Thạch

Tóm tắt

Tổng quan: Misoprostol được dùng để phá thai nội khoa nhưng có nguy cơ cao gây vỡ tử cung, đặc biệt khi tự ý sử dụng không có giám sát y tế và ở người có sẹo mổ lấy thai cũ. Liều cao và việc thiếu theo dõi y tế làm tăng đáng kể nguy cơ biến chứng nghiêm trọng như nhiễm trùng và vỡ tử cung.

Báo cáo ca lâm sàng: Một phụ nữ 20 tuổi, có hai sẹo mổ lấy thai cũ, đã tự ý dùng quá liều Misoprostol (đặt âm đạo 2 viên, uống 10 viên 200mcg cách nhau 3 giờ, mỗi lần 5 viên) để phá thai 20 tuần. Sau khi sảy thai, bệnh nhân bị ra huyết kéo dài và sốt nhưng không đi khám trong 13 ngày. Khi nhập viện, bệnh nhân được chẩn đoán vỡ tử cung, viêm phúc mạc chậu, nhiễm trùng huyết và phải phẫu thuật cắt tử cung toàn bộ.

Kết luận: Trường hợp này cho thấy hậu quả nghiêm trọng của việc tự ý sử dụng liều cao Misoprostol không có giám sát y tế ở người có tiền sử mổ lấy thai, dẫn đến vỡ tử cung và phải cắt bỏ tử cung. Cần tuân thủ chặt chẽ hướng dẫn y tế, dùng liều phù hợp và theo dõi sát sao, đặc biệt ở nhóm nguy cơ cao, để đảm bảo an toàn. Giáo dục bệnh nhân và tiếp cận dịch vụ phá thai an toàn, có giám sát là rất quan trọng.

Từ khoá: Misoprostol, Vỡ tử cung, Phá thai quý hai, Sẹo mổ lấy thai, Phá thai không an toàn, Cắt tử cung

Abstract

Case Report: Uterine Rupture Following Self-Administration of Misoprostol for Second-Trimester Abortion in a Patient with a Previous Cesarean Section Scar

Background: Misoprostol is used for medical abortion but carries a high risk of uterine rupture, particularly with unsupervised self-administration and in individuals with previous cesarean section scars. High doses and lack of medical follow-up significantly increase the risk of severe complications such as infection and uterine rupture.

Case Report: A 20-year-old woman with two previous cesarean section scars self-administered an overdose of Misoprostol (2 tablets vaginally, 10 tablets orally, 200mcg each 3 hours) to terminate a 20-week pregnancy. Following the abortion, she experienced prolonged vaginal bleeding and fever but did not seek medical attention for 13 days. Upon admission, she was diagnosed with uterine rupture, pelvic peritonitis, and sepsis, requiring a total hysterectomy.

Conclusion: This case highlights the severe consequences of unsupervised

Ngày nhận bài: 26/06/2025

Ngày phản biện: 24/07/2025

Ngày đăng bài: 20/10/2025

Tác giả liên hệ: Nguyễn Trung Hiếu

Email: drhieunguyen2106@gmail.com

ĐT: 0365666213

high-dose Misoprostol self-administration in individuals with a history of cesarean section, leading to uterine rupture and hysterectomy. Strict adherence to medical guidelines, appropriate dosing, and close monitoring, especially in high-risk groups, are crucial to ensure safety. Patient education and access to safe, medically supervised abortion services are paramount.

Keywords: Misoprostol, Uterine rupture, Second-trimester abortion, Cesarean section scar, Self-managed abortion, Hysterectomy

1. ĐẶT VẤN ĐỀ

Misoprostol, hoạt chất là prostaglandin E1 (PGE1) tổng hợp, được sử dụng rộng rãi vì khả năng tác dụng lên cơ tử cung nhằm gây ra các cơn gò tử cung tạo điều kiện cho việc tống xuất mô thai, được sử dụng rộng rãi trong phá thai nội khoa. Đây là một giải pháp thay thế hiệu quả và dễ tiếp cận cho các thủ thuật phá thai ngoại khoa, được sử dụng ở các độ tuổi thai khác nhau, bao gồm cả tam cá nguyệt thứ hai [1]. Misoprostol thường được kết hợp với Mifepristone để tăng hiệu quả. Tuy nhiên, việc sử dụng không được giám sát tại bệnh viện, đặc biệt là ở phụ nữ có tiền căn mổ lấy thai trước đó, làm tăng đáng kể nguy cơ biến chứng như vỡ tử cung [1],[2].

Phá thai trong tam cá nguyệt thứ hai (14 đến 28 tuần tuổi thai) có liên quan đến tỷ lệ biến chứng cao hơn so với phá thai ba tháng đầu do kích thước tử cung lớn hơn và đoạn dưới tử cung trở nên mỏng hơn. Ở những phụ nữ có tiền căn mổ lấy thai trước đó, nguy cơ vỡ tử cung cao hơn đáng kể vì sự hiện diện của sẹo mổ lấy thai cũ trên tử cung dễ bị tổn thương bởi các lực gây ra bởi các cơn gò do Misoprostol gây ra [3],[4]. Mặc dù Misoprostol có tác dụng rất tốt trong việc tạo cơn gò tử cung hiệu quả, nhưng cũng có thể kích thích quá mức tử cung, đặc biệt là ở liều cao, dẫn đến tăng trương lực cơ tử cung và trong một số trường hợp có thể dẫn đến vỡ tử cung [5],[1].

Các hướng dẫn lâm sàng nhấn mạnh rằng phải thận trọng khi dùng Misoprostol ở phụ nữ có tiền căn mổ lấy thai trước đó do tăng nguy cơ vỡ. Liên đoàn Phụ khoa và Sản khoa Quốc tế (FIGO) khuyến cáo phác đồ dùng thuốc 200-400mcg mỗi 3-6 giờ, tùy thuộc vào các yếu tố nguy cơ [1],[3],[2]. Đối với phụ nữ có tiền căn mổ lấy thai trước đó, nên giảm liều (200mcg) với khoảng cách kéo dài hơn giữa các liều để giảm thiểu nguy cơ vỡ [3],[2].

Ở những bệnh nhân mổ lấy thai trước đó, tỷ lệ vỡ tử cung nằm trong khoảng từ 0,47% đến 2,5%, tùy thuộc vào tuổi thai và liều lượng Misoprostol được sử dụng [1],[2]. Đối với phụ nữ có tiền căn hai lần mổ lấy thai trở lên, nguy cơ tăng đáng kể, với tỷ lệ vỡ được báo cáo đạt 3-4% [6],[4]. Báo cáo ca lâm sàng này nhấn mạnh tầm quan trọng của phá thai nội khoa có giám sát ở những phụ nữ có nguy cơ vỡ tử cung cao, đặc biệt là đối với phụ nữ có tiền sử phẫu thuật trên tử cung.

2. BÁO CÁO TRƯỜNG HỢP

Bệnh nhân khai phát hiện có thai lần 3 lúc thai 20 tuần, tự xem trên mạng và mua thuốc misoprostol 200mcg ở nhà thuốc online về nhà tự sử dụng vào ngày 10/08/2024. Đặt âm đạo 2 viên, uống 10 viên 200mcg cách nhau 3 giờ, mỗi lần 5 viên, sau đó sảy thai và nhau cùng ngày. Sau đó, bệnh nhân ra huyết âm đạo tiếp tục từ đó đến nay, mỗi ngày thay khoảng 6 băng vệ sinh dày, kèm sốt + ớn lạnh như không đi khám. Đến 23/08/2024, bệnh nhân cảm thấy mệt nhiều, đến khám bệnh viện Đồng Nai, xét nghiệm tại Đồng Nai: Hb 7,4 g/dl, Hct 23,4%, CRP 153 mg/dL, siêu âm: áp xe hóa vùng hạ vị lệch trái, chẩn đoán: Theo dõi áp xe phần phụ (T), đã xử trí tại bệnh viện Đồng Nai: truyền 2 đơn vị hồng cầu lắng, meropenem 1g 2 cữ 22g (23/08) và 6g (24/08) và chuyển bệnh viện Từ Dũ.

Tiếp nhận tại khoa Cấp cứu Bệnh viện Từ Dũ lúc 14g20 24/08/2024: Bệnh nhân tỉnh, Sinh hiệu: mạch 103 lần/phút, Huyết áp 99/60mmHg, nhiệt độ 38 độ C, nhịp thở 20 lần/phút, tổng trạng bình thường, da niêm hồng nhạt, tim đều, phổi không âm thổi, bụng mềm, ấn đau vùng bụng bên Trái, không phản ứng. Khám âm đạo: âm đạo có huyết nâu sậm, lượng

ít, rất hôi, cổ tử cung 1cm, tử cung to tương đương 14 tuần, lắc đau kèm sờ thấy khối mềm ở hố chậu Trái, dính với tử cung.

Siêu âm tại cấp cứu: tử cung ngả trước, kích thước 53 x 88 x 60mm, lòng tử cung có dạng ứ dịch echo kém, bề dày lớp dịch 15.6 mm, 2 phần phụ chưa bất thường. Vị trí vết mổ cơ tử cung có khoảng mất liên tục khoảng 10mm; bao quanh tử cung và kéo dài lên đến trên rốn có khối echo kém không đồng nhất, giới hạn không rõ, kích thước 55 x 141 x 121mm, có tín hiệu Doppler. Xung quanh thâm nhiễm mỡ nhiều, bên trong có khí. Kết luận siêu âm: theo dõi khối tụ dịch vùng hạ vị chưa loại trừ áp xe, ứ dịch lòng tử cung, tổn thương cơ tử cung vùng vết mổ cũ.

Chẩn đoán tại cấp cứu: Theo dõi nhiễm trùng cơ tử cung sau phá thai 20 tuần ngoại viện ngày thứ 14 – theo dõi áp xe vùng chậu/vết mổ cũ mổ lấy thai 2 lần.

Bệnh nhân được chuyển khoa gây mê hồi sức, được hội chẩn mổ thám sát tùy tình trạng xử trí.

Phẫu thuật lúc 17g45 24/08/2024, Bệnh nhân mê nội khí quản với Propofol

- Rạch da đường dọc giữa dưới rốn. Vào bụng thám sát:
- Ổ bụng có khoảng 100ml mủ đục rất hôi, tiến hành cấy mủ và thực hiện kháng sinh đồ
- Mạc nối lớn và đại tràng Sigma dính vào tử cung và hai phần phụ, kèm theo nhiều giả mạc. Gỡ dính thấy tử cung to khoảng 14 tuần vỡ ở đoạn dưới ngay vị trí vết mỗ cũ khoảng 5cm, rách xuống phía dưới bên phải khoảng 3cm.

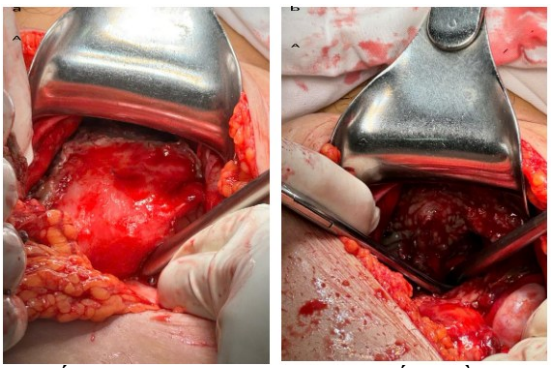

Hình 1. (a) mạc nối lớn dính vào tử cung, (b) rất nhiều giả mạc ở chu cung

- Bóc tách gỡ dính bộc lộ bàng quang.
- Tiến hành cắt tử cung chứa 2 buồng trứng.

Hình 2. Tử cung đã cắt kèm theo rất nhiều giả mạc

- May viền mỏm cắt âm đạo. Bơm kiểm tra bàng quang không tổn thương.
- Đặt dẫn lưu cùng đồ ra âm đạo, dẫn lưu cùng đồ ra hố chậu trái, dẫn lưu dưới gan ra hố chậu phải.
- Kiểm tra: vùng hố chậu trái khối áp xe dính nhiều, Đại tràng Sigma và mạc nối dính thành khối, có nhiều giả mạc, nghi ngờ có tổn thương, quyết định hội chẩn BS thường trú và mời bác sĩ khoa Ngoại tiêu hóa bệnh viện Chợ Rẫy: Thám sát ổ bụng qua đường mở bụng giữa dưới rốn. Ở bụng dính nhiều dưới rốn. Tử cung đã cắt. Đại tràng Sigma dính vào thành bụng và mạc nối lớn thành khối, nhiều giả mạc. Kiểm tra đại trực tràng không tổn thương. Rửa sạch bụng. Kiểm tra các tạng bụng khác không tổn thương. Ngoại tiêu hóa không can thiệp thêm.

- Kiểm tra cầm máu kĩ, đóng bụng 3 lớp.
- Lượng máu mất khoảng 600 ml.

Kết thúc lúc 20g 24/08/2024

Chẩn đoán sau mổ: vỡ tử cung sau khi tự sử dụng thuốc phá thai nội khoa tại nhà ngày thứ 14 (thai 20 tuần)/ vết mổ cũ mổ lấy thai 2 lần, viêm phúc mạc chậu – nhiễm trùng huyết.

Phương pháp phẫu thuật: Phẫu thuật mở bụng cắt tử cung hoàn toàn chừa 2 buồng trứng, dẫn lưu cùng đồ Douglas ra âm đạo + cùng đồ ra hố chậu trái + dẫn lưu dưới gan ra hố chậu phải.

Sau phẫu thuật bệnh nhân được theo dõi tiếp tục tại khoa hậu phẫu, tiếp tục kháng sinh Meropenem đủ 14 ngày, và xuất viện ổn.

3. BÀN LUẬN

Misoprostol là một loại thuốc hiệu quả và thường được sử dụng để chấm dứt thai kỳ trong quý một và hai. Tuy nhiên, việc sử dụng Misoprostol đòi hỏi sự giám sát y tế chặt chẽ, đặc biệt là ở những phụ nữ đã phẫu thuật trên tử cung trước đó, chẳng hạn như mổ lấy thai, do nguy cơ biến chứng nghiêm trọng đặc biệt là vỡ tử cung. Trong trường hợp này, bệnh nhân tự dùng quá liều Misoprostol mà không có sự giám sát y tế tại bệnh viện, dẫn đến vỡ tử cung, nhiễm trùng, và cuối cùng phải cắt tử cung.

Liều lượng khuyến cáo so với liều lượng lạm dụng

WHO và FIGO khuyến cáo liều lượng cụ thể cho việc sử dụng Misoprostol trong phá thai tam cá nguyệt thứ hai, với sự điều chỉnh giảm liều cho những phụ nữ có tiền sử mổ lấy thai. Đối với phá thai quý hai (14-24 tuần), liều Misoprostol được khuyến cáo là 200mcg mỗi 4 đến 6 giờ, với liều tích lũy tối đa là 1,2mg trong 24 giờ ở phụ nữ phẫu thuật trên tử cung trước đó [7],[1],[2]. Trong những trường hợp này, liều thấp hơn được khuyến cáo áp dụng để tránh kích thích quá mức tử cung dẫn đến vỡ tử cung [1].

Trong trường hợp này, bệnh nhân dùng tổng cộng 2,4mg Misoprostol (400 mcg âm đạo và 2000mcg uống), gấp đôi liều tích lũy tối đa được khuyến cáo cho bệnh nhân có hai lần mổ lấy thai trước đó. Dùng liều cao trong một thời gian ngắn như vậy làm tăng đáng kể nguy cơ quá kích tử cung, dẫn đến vỡ tử cung tại vị trí sẹo mổ lấy thai. Các nghiên cứu cho thấy tỷ lệ vỡ tử cung có thể tăng đáng kể khi dùng quá liều Misoprostol được khuyến cáo, đặc biệt là ở phụ nữ có nhiều sẹo mổ lấy thai cũ trên tử cung [5],[7],[2],[4].

Thiếu giám sát y tế

Một yếu tố quan trọng trong trường hợp này là bệnh nhân tự theo dõi tại nhà mà không có sự chăm sóc hay giám sát y tế phù hợp. Sau khi trải qua quá trình tống xuất thai và nhau, bệnh nhân tiếp tục bị chảy máu âm đạo dai dẳng và các triệu chứng nhiễm trùng toàn thân (sốt, ớn lạnh) nhưng vẫn không đến khám tại cơ sở y tế trong 13 ngày.

Các nghiên cứu đã chỉ ra rằng sót nhau là một biến chứng phổ biến trong phá thai tam cá nguyệt thứ hai, đặc biệt là trong trường hợp không theo dõi y tế [2],[4]. Sót nhau làm tăng nguy cơ nhiễm trùng và có thể dẫn đến kết cục nghiêm trọng nếu không được điều trị. Nhiễm trùng từ mô nhau sót đã được ghi nhận trong 5-10% trường hợp phá thai trong tam cá nguyệt thứ hai mà không cần theo dõi thích hợp [5],[3]. Trong trường hợp này, việc lưu giữ kéo dài cho phép nhiễm trùng lây lan, làm nặng hơn quá trình lâm sàng của bệnh nhân và dẫn đến nhiễm trùng toàn thân và hình thành áp xe vùng chậu.

Sự phát triển của sốc nhiễm trùng đặc biệt liên quan đến các trường hợp sót nhau sau khi sảy thai không trọn. Nhiễm trùng có thể nhanh chóng leo thang từ nhiễm trùng vùng chậu khu trú đến nhiễm trùng huyết và suy đa tạng nếu không được phát hiện và điều trị sớm. Các nghiên cứu báo cáo rằng nhiễm trùng và nhiễm trùng huyết phổ biến hơn ở những bệnh nhân không đến khám – không tái khám tại viện sau khi phá thai[1],[3],[4].

Hiệu quả của Misoprostol trong việc chấm dứt thai kỳ quý hai

Mặc dù có những rủi ro, Misoprostol vẫn có hiệu quả cao trong việc chấm dứt thai kỳ trong quý hai, đạt được tống xuất thai thành công trong 85-95% trường hợp khi được sử dụng với liều lượng thích hợp [7],[3]. Sự kết hợp giữa Misoprostol và Mifepristone giúp tăng hiệu quả, tăng tỷ lệ thành công lên 95-98% và giảm đáng kể nhu cầu can thiệp phá thai ngoại khoa [3],[2],[6].

Đối với phá thai trong tam cá nguyệt thứ hai, thời gian tống xuất thai bằng Misoprostol trung

bình 24-36 giờ, trong khi việc sử dụng kết hợp Mifepristone và Misoprostol rút ngắn thời gian này xuống còn 10-15 giờ [1],[3],[6]. Ở phụ nữ có tiền căn mổ lấy thai trước đó, liều Misoprostol thấp hơn (200mcg mỗi 6 giờ) duy trì hiệu quả cao trong khi giảm thiểu nguy cơ vỡ tử cung [1],[3],[6].

Mức độ an toàn của Misoprostol ở bệnh nhân có sẹo mổ lấy thai cũ

Mặc dù tăng nguy cơ vỡ tử cung ở phụ nữ có tiền căn mổ lấy thai trước đó, Misoprostol vẫn là một lựa chọn khả thi để chấm dứt thai kỳ trong quý hai nếu được sử dụng dưới sự giám sát y tế thích hợp. Khi dùng liều thấp hơn (ví dụ: 200mcg mỗi 6 giờ) và theo dõi chặt chẽ, có thể giảm thiểu nguy cơ vỡ. Một nghiên cứu so sánh kết quả ở phụ nữ có và không mổ lấy thai trước đó cho thấy với liều lượng và theo dõi thích hợp, tỷ lệ vỡ tử cung vẫn còn thấp [4].

Kết hợp Mifepristone với Misoprostol cũng đã được chứng minh là tăng cường tính an toàn của phá thai nội khoa ở phụ nữ có sẹo mổ lấy thai cũ trên tử cung trước đó. Mifepristone giúp làm giảm liều tổng thể của Misoprostol cần thiết để đạt được sảy thai hoàn toàn [1],[6]. Phác đồ kết hợp này có hiệu quả trong việc giảm nguy cơ kích thích quá mức cơ tử cung và vỡ tử cung, đặc biệt ở những bệnh nhân có nguy cơ cao.

Nguy cơ vỡ tử cung ở phụ nữ có tiền căn mổ lấy thai trước đó cao hơn đáng kể so với những người không có sẹo khi sử dụng Misoprostol để phá thai trong quý hai. Nghiên cứu đã chỉ ra rằng tỷ lệ vỡ ở phụ nữ có tiền căn mổ lấy thai trước đó dao động từ 0,47% đến 2,5%, tùy thuộc vào tuổi thai và tổng liều Misoprostol [3].

Ở những phụ nữ có hai hoặc nhiều sẹo mổ lấy thai cũ, tỷ lệ vỡ thậm chí còn cao hơn, đạt 3-4%, đặc biệt với liều Misoprostol cao hơn [8],[3],[8]. Sự hiện diện của nhiều vết sẹo mổ lấy thai cũ trên tử cung làm suy yếu tính toàn vẹn cấu trúc của tử cung, làm tăng khả năng vỡ trong các cơn gò tử cung do chuyển dạ hoặc phá thai. Trong trường hợp này, bệnh nhân đã có hai lần mổ lấy thai trước đó và vỡ xảy ra tại vị trí của một trong những vết sẹo trước đó của bệnh nhân, minh họa nguy cơ cao liên quan đến nhiều vết sẹo và liều lượng không đúng cách [1],[3],[4].

So sánh với các trường hợp vỡ tử cung được báo cáo khác sau khi sử dụng Misoprostol

Một số báo cáo trường hợp đã ghi nhận vỡ tử cung sau khi sử dụng Misoprostol ở phụ nữ có tiền căn mổ lấy thai trước đó. So sánh các trường hợp này với trường hợp được trình bày ở đây làm nổi bật cả rủi ro chung và sự khác biệt về kết quả.

Trong một trường hợp từ Ấn Độ, một bệnh nhân 24 tuổi với một lần mổ lấy thai trước đó đã tự dùng Misoprostol ở tuần thai thứ 16. Sau khi tống xuất thai mô thai, bệnh nhân bị sốc giảm thể tích [9]. Nội soi thám sát ghi nhận vỡ hoàn toàn tử cung tại vị trí vết mổ cũ, và cắt tử cung toàn bộ đã được thực hiện ngay lập tức. Để so sánh, trong khi cả hai bệnh nhân tự dùng Misoprostol, liều trong trường hợp Ấn Độ vẫn chưa được biết và bệnh nhân đến khám và nhập viện sớm hơn, làm giảm khả năng nhiễm trùng nặng, không giống như bệnh nhân trong trường hợp của chúng tôi, người bị nhiễm trùng huyết và hình thành áp xe vùng chậu do đến khám chậm.

Một trường hợp từ Iran liên quan đến một phụ nữ 27 tuổi có tiền căn một lần mổ lấy thai trước đó, người đã được cho 800mcg Misoprostol trong 24 giờ dưới sự giám sát y tế để chấm dứt ở tuần thai thứ 23 [2]. Mặc dù liều lượng được kiểm soát và giám sát y tế, bệnh nhân đã bị vỡ tử cung. Tuy nhiên, vết nứt trên tử cung có giới hạn tốt và được phẫu thuật bảo tồn, giúp bảo tồn khả năng sinh sản cho bệnh nhân. Ngược lại, bệnh nhân trong trường hợp của chúng tôi tự dùng 2,4mg Misoprostol, gấp đôi liều khuyến cáo, mà không cần bất kỳ sự giám sát y tế nào. Điều này không chỉ dẫn đến vỡ tử cung mà còn có các biến chứng nghiêm trọng như nhiễm trùng huyết, viêm phúc mạc chậu đưa đến phẫu thuật cắt tử cung. So sánh này minh họa rằng trong khi vỡ tử cung là một nguy cơ ngay cả khi sử dụng Misoprostol có giám sát, việc thiếu giám sát và quá liều trong trường hợp của chúng tôi đã làm kết quả xấu đi đáng kể.

Trường hợp từ Bồ Đào Nha đại diện cho một sự tương phản đặc biệt rõ ràng, vì nó nhấn mạnh sự nguy hiểm của quá liều Misoprostol. Trong trường hợp này, một bệnh nhân vị thành niên tự

dùng tổng cộng 12mg Misoprostol trong hai ngày trong nỗ lực chấm dứt thai kỳ, vượt xa liều lượng khuyến cáo [10]. Bệnh nhân bị hoại tử đường tiêu hóa nặng và suy đa tạng, dẫn đến tử vong dù đã phẫu thuật tối khẩn. Kết quả gây tử vong này trái ngược với vỡ tử cung được thấy trong trường hợp của chúng tôi, nơi quá liều dẫn đến vỡ tử cung và nhiễm trùng nhưng không gây tử vong trực tiếp. Mặc dù cả hai trường hợp đều liên quan đến quá liều nghiêm trọng và tự dùng mà không có hướng dẫn y tế, sự khác biệt trong đáp ứng toàn thân - với trường hợp Bồ Đào Nha dẫn đến nhiễm độc đường tiêu hóa và suy đa cơ quan, so với vỡ tử cung ở bệnh nhân của chúng tôi - chứng minh một loạt các hậu quả đe dọa tính mạng có thể xảy ra với lạm dụng Misoprostol. Tuy nhiên, cả hai trường hợp đều nhấn mạnh tầm quan trọng quan trọng của việc tuân thủ các hướng dẫn y tế và nhấn mạnh những rủi ro nghiêm trọng của việc sử dụng Misoprostol không được giám sát.

4. KẾT LUẬN

Trường hợp này cho thấy những biến cố nghiêm trọng liên quan đến việc sử dụng Misoprostol không được giám sát, đặc biệt là ở những phụ nữ có tiền sử mổ lấy thai trước đó. Việc bệnh nhân tự dùng liều Misoprostol cao hơn đáng kể so với khuyến cáo mà không có sự giám sát y tế đã dẫn đến vỡ tử cung, hình thành áp xe vùng chậu, nhiễm trùng huyết và cuối cùng là phải cắt tử cung khẩn cấp. Báo cáo này nhấn mạnh tầm quan trọng của việc giám sát y tế chặt chẽ và liều lượng thích hợp khi Misoprostol được sử dụng để chấm dứt thai kỳ trong quý hai, đặc biệt là ở những phụ nữ có nguy cơ vỡ tử cung cao bị sẹo mổ lấy thai cũ trên tử cung.

Mặc dù hiệu quả của Misoprostol trong việc gây sảy thai trong tam cá nguyệt thứ hai là khả thi, Misoprostol phải được sử dụng thận trọng, tuân thủ các hướng dẫn đã được thiết lập khuyến nghị liều thấp hơn cho phụ nữ có tiền căn mổ lấy thai trước đó. Sự chậm trễ kéo dài của bệnh nhân trong việc tìm kiếm sự chăm sóc y tế sau khi sảy thai không trọn càng làm trầm trọng thêm tình trạng của bệnh nhân, vì sót nhau có khả năng góp phần vào sự phát triển của nhiễm trùng vùng chậu và sốc nhiễm trùng. Chăm sóc y tế kịp thời và quản lý các biến chứng, chẳng hạn như sót nhau, có thể ngăn ngừa các kết cục nghiêm trọng như vậy.

Misoprostol vẫn là một lựa chọn hiệu quả cao cho phá thai quý hai, đạt được tỷ lệ thành công cao, đặc biệt là khi kết hợp với Mifepristone. Tuy nhiên, ở phụ nữ có sẹo mổ lấy thai cũ trên tử cung, nguy cơ vỡ tử cung phải được quản lý cẩn thận thông qua việc điều chỉnh liều lượng và theo dõi hợp lý. Trường hợp này nhấn mạnh sự nguy hiểm của các nỗ lực phá thai không được giám sát, tầm quan trọng của giáo dục bệnh nhân và nhu cầu về các dịch vụ phá thai có thể tiếp cận, được giám sát y tế. Đảm bảo rằng bệnh nhân, đặc biệt là những người có tiền sử phẫu thuật tử cung, được thông báo về những rủi ro của việc tự dùng thuốc phá thai là rất quan trọng trong việc ngăn ngừa các biến chứng đe dọa tính mạng.

Tóm lại, trường hợp này nhấn mạnh rằng trong khi Misoprostol là một tác nhân hiệu quả để chấm dứt thai kỳ trong quý hai, việc sử dụng an toàn của nó đòi hỏi phải tuân thủ các hướng dẫn y tế, đặc biệt là ở những bệnh nhân mổ lấy thai trước đó. Can thiệp kịp thời, liều lượng thích hợp và theo dõi y tế chặt chẽ là điều cần thiết để ngăn ngừa các biến chứng nghiêm trọng như vỡ tử cung và nhiễm trùng. Misoprostol phải được sử dụng thận trọng, tuân thủ các hướng dẫn đã được thiết lập khuyến nghị liều thấp hơn cho phụ nữ có tiền căn mổ lấy thai trước đó và bắt buộc phải được thực hiện trong bệnh viện hoặc cơ sở y tế có giấy phép, có thêm các biện pháp tuyên truyền, giáo dục y tế, cộng đồng để nâng cao nhận, thức của bệnh, nhân và khách hàng là cần thiết để giảm tỷ lệ mắc các biến chứng nặng ở các phụ nữ có nguy cơ vỡ tử cung cao.

5. KIẾN NGHỊ

Trường hợp này minh họa những nguy hiểm nghiêm trọng của việc phá thai không an toàn, đặc biệt là ở những phụ nữ có sẹo mổ lấy thai cũ trên tử cung trước đó. Việc bệnh nhân ở nhà tự theo dõi, kể cả khi có triệu chứng bất thường, mà không tìm kiếm sự chăm sóc y tế không chỉ khiến vỡ tử cung mà còn dẫn đến sự tiến triển của viêm phúc mạc chậu và nhiễm trùng huyết do sót nhau.

Một đặc điểm quan trọng của phá thai nội khoa trong tam cá nguyệt hai cần được nhấn mạnh là nguy cơ sót nhau và màng nhau là rất cao, đây là một biến chứng phổ biến đặc biệt khi thiếu sự giám sát y tế. Các mô nhau thai còn sót lại này đóng vai trò là một ổ nhiễm trùng tiềm tàng, có thể dẫn đến sự phát triển của áp xe vùng chậu, viêm phúc mạc và nhiễm trùng huyết. Như đã thấy trong trường hợp này, sự chậm trễ trong việc tìm kiếm chăm sóc y tế sau một ca sảy thai không hoàn toàn đã làm tình trạng bệnh nhân trầm trọng hơn một cách đáng kể, vì chính tình trạng sót nhau đã góp phần vào sự tiến triển của nhiễm trùng vùng chậu và sốc nhiễm trùng. Do đó, việc kiểm tra kỹ lưỡng buồng tử cung sau khi thai và nhau đã được tống xuất là một bước bắt buộc để đảm bảo an toàn, ngăn ngừa các biến chứng nhiễm trùng nghiêm trọng có thể đe dọa đến tính mạng và khả năng sinh sản của người bệnh.

TÀI LIỆU THAM KHẢO

1. Morris J. L., Winikoff B., Dabash R., et al. (2017). "FIGO's updated recommendations for misoprostol used alone in gynecology and obstetrics". Int J Gynaecol Obstet, 138 (3), pp. 363-366.
2. Ghaemi M (2018). "Uterine Rupture after Misoprostol Use for Termination of Pregnancy in Second Trimester with Previous Caesarean Section: A Case Report". Critical Care Obstetrics and Gynecology, 4 (3), pp. 14.
3. Andrikopoulou Maria, Lavery Jessica A, Ananth Cande V, et al. (2016). "Cervical ripening agents in the second trimester of pregnancy in women with a scarred uterus: a systematic review and metaanalysis of observational studies". American Journal of Obstetrics and Gynecology, 215 (2), pp. 177-194.
4. Pongsatha Saipin, Suntornlimsiri Nuchanart , Tongsong Theera (2024). "Comparing the outcomes of termination of second trimester pregnancy with a live fetus using intravaginal misoprostol between women with and without previous cesarean section". BMC Pregnancy and Childbirth, 24 (1), pp. 274.
5. Dickinson J. E. (2005). "Misoprostol for second-trimester pregnancy termination in women with a prior cesarean delivery". Obstet Gynecol, 105 (2), pp. 352-6.
6. on Childbirth National Specialized Commission, on High-Risk National Specialized Commission, on Urgency National Specialized Commission (2023). "Misoprostol use in obstetrics: Number 6–June 2023". RBGO Gynecology & Obstetrics, 45 (6), pp. 356.
7. Dickinson J. E., Doherty D. A. (2023). "Mifepristone priming and subsequent misoprostol for second trimester medical abortion in women with previous caesarean delivery". Aust N Z J Obstet Gynaecol , 63 (3), pp. 301-307.
8. Jamali M., Bakhtiyari M., Arab F., et al. (2020). "Misoprostol complications in second-trimester termination of pregnancy among women with a history of more than one cesarean section". Obstet Gynecol Sci, 63 (3), pp. 323-329; Goyal Vinita (2009). "Uterine Rupture in Second-Trimester Misoprostol-Induced Abortion After Cesarean Delivery: A Systematic Review". Obstetrics & Gynecology, 113 (5), pp. 1117-1123.
9. Jha Nivedita, Sagili Haritha, Sharma Jyotsna, et al. (2021). "A Rare Type of Uterine Rupture Following Over-the-Counter Use of Misoprostol in Second Trimester Abortion". Sultan Qaboos University Medical Journal, 21 (4), pp. 657-659.
10. Henriques Alexandra, Lourenço Alexandre V., Ribeirinho Ana, et al. (2007). "Maternal Death Related to Misoprostol Overdose". Obstetrics & Gynecology, 109 (2 Part 2), pp. 489-490.