Tổng quan Tạp chí Y Dược học Phạm Ngọc Thạch

DOI: 10.59715/pntjmp.5.1.2

Vai trò của nội soi dải ánh sáng hẹp trong chẩn đoán và theo dõi ung thư hạ hầu – thanh quản

Nguyễn Công Huyền Tôn Nữ Cẩm Tú[1], Nguyễn Thành Phương[2], Nguyễn Bảo Trân[2], Lê Trần Quang Minh[1]

[1]Bệnh viện Tai Mũi Họng, Thành phố Hồ Chí Minh

[2]Bộ môn Tai Mũi Họng, Khoa Y, Trường Đại học Y khoa Phạm Ngọc Thạch, Thành phố Hồ Chí Minh

Tóm tắt

Nội soi dải ánh sáng hẹp (NBI) là một công cụ chẩn đoán quan trọng trong ung thư hạ hầu - thanh quản, nhóm bệnh lý mà việc chẩn đoán sớm có ý nghĩa quyết định đến tiên lượng. Kỹ thuật này hoạt động dựa trên nguyên lý quang học, sử dụng các dải ánh sáng hẹp để tăng cường độ tương phản của hệ thống vi mạch máu dưới niêm mạc, cho phép phát hiện sớm các tổn thương tiền ung thư và ung thư thông qua các bất thường mạch máu. NBI đã được chứng minh có độ nhạy và độ đặc hiệu cao trong việc phân biệt các tổn thương lành tính và ác tính, đặc biệt khi áp dụng các hệ thống phân loại chuyên biệt như Ni và ELS. Trên thực tế lâm sàng, NBI hỗ trợ đắc lực cho phẫu thuật viên trong việc xác định ranh giới khối u, giúp giảm tỷ lệ rìa cắt dương tính và nguy cơ tái phát sau phẫu thuật. Thêm vào đó, NBI còn cho thấy hiệu quả cao trong việc phát hiện các khối u còn sót lại hoặc tái phát sớm sau điều trị. Nhìn chung, NBI là một công cụ lâm sàng đầy hứa hẹn, góp phần cải thiện đáng kể hiệu quả chẩn đoán, điều trị và theo dõi bệnh nhân ung thư hạ hầu - thanh quản.

Từ khóa: Nội soi dải ánh sáng hẹp, bảng phân loại Ni, ELS

Abstract

Clinical Efficacy of Narrow Band Imaging for Early Diagnosis and Monitoring of Laryngo-Hypopharyngeal Cancer

Narrow band imaging (NBI) is an important diagnostic tool for hypopharyngeal and laryngeal cancer, a group of diseases where early diagnosis is crucial for prognosis. The technique operates on an optical principle, using narrow-band light to enhance the contrast of the mucosal microvasculature. This allows for the early detection of precancerous and cancerous lesions by highlighting abnormal vascular patterns. NBI has demonstrated high sensitivity and specificity in differentiating between benign and malignant lesions, particularly when applying specific classification systems such as the Ni and European Laryngological Society (ELS) classifications. In clinical practice, NBI provides powerful support to surgeons by helping to define tumor margins, which reduces the rate of positive resection margins and the risk of post-surgical recurrence. Furthermore, NBI has also shown high efficacy in detecting residual or recurrent tumors after treatment. Overall, NBI is a promising clinical tool that significantly contributes to improving the diagnosis, treatment, and follow-up of patients with hypopharyngeal and laryngeal cancer.

Keywords: Narrow band imaging, Ni classification, ELS classification.

Ngày nhận bài: 29/08/2025

Ngày phản biện: 22/09/2025

Ngày đăng bài: 20/01/2026

Tác giả liên hệ: Nguyễn Công Huyền Tôn Nữ Cẩm Tú

Email: drnguyencamtu@gmail.com

ĐT: 0908476090

1. ĐẶT VẤN ĐỀ

Ung thư hạ hầu - thanh quản là nhóm bệnh lý ác tính phổ biến vùng họng thanh quản, ảnh hưởng đáng kể đến chất lượng cuộc sống của người bệnh. Theo Globocan năm 2022, thế giới ước tính có 189.191 ca mắc mới ung thư thanh quản và 86.257 ca mắc mới ung thư hạ hầu. Trong đó Việt Nam ghi nhận 2.374 ca ung thư hạ hầu mới và 2.186 ca ung thư thanh quản mới với tỷ lệ tử vong lần lượt là 1,3% và 1,2% [1].

Chẩn đoán sớm và chính xác giai đoạn bệnh, lên kế hoạch phẫu thuật lấy sạch biên u góp phần tăng khả năng sống sót đồng thời vẫn bảo tồn được chức năng giọng nói. Những bệnh nhân mắc ung thư hạ hầu - thanh quản giai đoạn đầu (T1- T2) nếu được phát hiện và can thiệp sớm sẽ cho kết quả điều trị khả quan, với tỷ lệ khỏi bệnh lên đến 80–90% [2]. Tuy nhiên, trên thực tế, gần 75% bệnh nhân khám lần đầu lúc bệnh đã vào giai đoạn muộn (T3 N1-2) bởi triệu chứng lâm sàng khởi phát thường mơ hồ, không đặc hiệu, dễ bỏ sót nếu chỉ thăm khám qua các dụng cụ thông thường [3].

CT scan và MRI là hai công cụ giúp xác định vị trí, kích thước, mức độ xâm lấn, di căn của khối u. Tuy nhiên, hai công cụ này khó có thể xác định khối u ở những giai đoạn rất sớm. Việc chẩn đoán sớm này chủ yếu dựa vào nội soi thanh quản với khả năng quan sát trực tiếp các tổn thương nhờ sự ra đời và phát triển của hệ thống nội soi, chiếu sáng và camera. Thế nhưng, trên nội soi ánh sáng trắng (White light endoscopy – WLE), việc phân biệt tổn thương lành tính với ác tính trong giai đoạn đầu vẫn là một thách thức, đặc biệt với các tổn thương nhỏ (ung thư biểu mô tại chỗ). Nội soi dải ánh sáng hẹp (Narrow Band Imaging - NBI) ra đời, dựa trên đặc tính hấp thụ ánh sáng của hemoglobin trong mạch máu tại các bước sóng khác nhau, làm nổi bật các mạch máu nông, giúp phát hiện sự tăng sinh bất thường của hệ mao mạch ở lớp dưới niêm (sử dụng ánh sáng ở dải bước sóng 540 nm xâm nhập sâu hơn) và ở lớp niêm mạc (sử dụng ánh sáng ở dải bước sóng 415 nm), từ đó hướng dẫn sinh thiết các sang thương nghi ngờ, tăng khả năng chẩn đoán sớm, đồng thời giúp xác định biên cắt an toàn và theo dõi tái phát sau điều trị, góp phần cải thiện tỷ lệ tử vong trên bệnh nhân [4].

Trên thế giới đã có nhiều nghiên cứu chứng minh giá trị của NBI trong việc tầm soát, định hướng bác sĩ Tai Mũi Họng lên kế hoạch phẫu thuật trên bệnh nhân ung thư hạ hầu - thanh quản [4],[5]. Tại Việt Nam, kỹ thuật NBI đã được ứng dụng trong những năm gần đây và bước đầu cho thấy hiệu quả trong chẩn đoán sớm các bệnh lý ung thư đầu cổ [6]. Bài tổng quan này nhằm mô tả nguyên lý hoạt động, đánh giá hiệu quả và vai trò của NBI trong chẩn đoán, điều trị, cũng như theo dõi ung thư hạ hầu - thanh quản.

2. TỔNG QUAN

2.1. Lịch sử hình thành

Nội soi ánh sáng dải hẹp lần đầu tiên được giới thiệu bởi Tiến sĩ Kazuhiro Gono vào tháng 5 năm 1999. Nhằm cải thiện khả năng phân biệt các mô bệnh lý qua nội soi, NBI tiếp tục được nghiên cứu và phát triển công nghệ để hoàn thiện bản màu vào năm 2003, mở đường cho hàng loạt các nghiên cứu thử nghiệm từ năm 2004, chính thức đưa nội soi dải ánh sáng hẹp bước vào một kỷ nguyên mới trong chẩn đoán và điều trị [7].

2.2. Nguyên lý hoạt động

2.2.1. Nội soi ánh sáng trắng (White light endoscopy - WLE)

Hệ thống nội soi ánh sáng trắng là phương pháp nội soi được sử dụng phổ biến nhất trong các cơ sở thực hành lâm sàng. Nội soi ánh sáng trắng cho phép phát hiện và theo dõi các thay đổi bề mặt và/hoặc màu sắc của niêm mạc của các vùng trên cơ thể. Nguồn sáng thường được sử dụng là bóng đèn xenon tạo ra ánh sáng trắng gần giống với ánh sáng mặt trời trong dãy quang phổ nhìn thấy (400 - 700 nm), cho phép bác sĩ nhìn thấy màu tự nhiên của thương tổn trong quá trình kiểm tra bằng nội soi. Tuy nhiên, ánh sáng trắng không xuyên sâu qua lớp niêm mạc nên chỉ có thể phát hiện được những sang thương đã xuất hiện trên bề mặt, dễ bỏ sót các tổn thương nhỏ giai đoạn đầu cũng như hạn chế trong theo dõi tái phát sớm [7].

2.2.2. Nội soi dải ánh sáng hẹp (Narrow Band Imaging - NBI)

NBI là kỹ thuật nội soi sử dụng nguyên lý quang học để cải thiện khả năng quan sát cấu trúc vi mạch bên dưới bề mặt biểu mô của niêm mạc.

Kỹ thuật này hiện nay đang được ứng dụng rộng rãi ở nhiều chuyên khoa, trong đó có tai mũi họng.

Nguyên lý hoạt động của NBI dựa trên việc sử dụng bộ lọc đỏ/lục/lam thu hẹp bước sóng ánh sáng trắng thành hai phổ ánh sáng có bước sóng hẹp (narrow band) trong phổ ánh sáng nhìn thấy, và hai bước sóng này được hemoglobin hấp thụ mạnh mẽ, giúp tăng cường độ tương phản của các mạch máu và mô xung quanh trên bề mặt niêm mạc [7]. Cụ thể là hai dải ánh sáng:

- Xanh dương (~415 nm): được hấp thụ mạnh bởi hemoglobin trong các mao mạch nông, giúp làm nổi bật hình thái cuộn mao mạch trong nhú (intraepithelial papillary capillary loop – IPCL).
- Xanh lá (~540 nm): thâm nhập sâu hơn, cho phép quan sát các mạch máu lớn hơn ở lớp dưới niêm mạc.

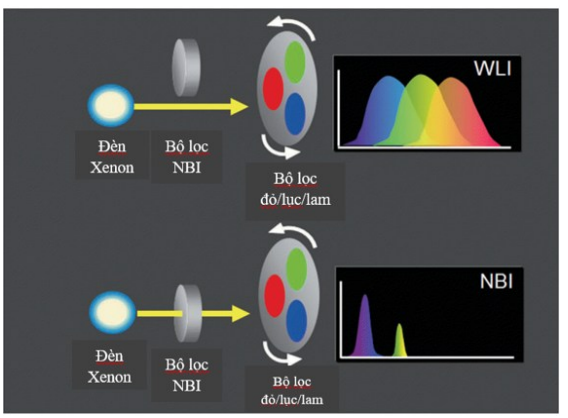

Hình 1. Nguyên lý hoạt động của NBI
"Nguồn: Srivastava. R, Atlas on Narrow Band Imaging in Upper Aerodigestive Tract Lesions, 2019"

Do sự hấp thụ chọn lọc ánh sáng của hemoglobin, các mạch máu sẽ hiện rõ hơn dưới dải ánh sáng hẹp này, tạo nên hình ảnh có tính tương phản cao giữa mạch máu và mô xung quanh.

Ưu điểm nổi bật của NBI so với WLE:

- Phát hiện sớm tổn thương nghi ngờ ung thư hoặc tiền ung thư dựa trên đặc điểm của các mạch máu nông và đặc điểm của IPCL.
- Định ranh giới tổn thương chính xác hơn so với ánh sáng trắng thông thường, từ đó hỗ trợ sinh thiết định hướng hoặc phẫu thuật bảo tồn.

2.3. Vai trò của nội soi dải ánh sáng hẹp trong chẩn đoán và điều trị ung thư hạ hầu - thanh quản

2.3.1. Trong chẩn đoán

Đối với ung thư hạ hầu - thanh quản, chẩn đoán sớm và can thiệp điều trị kịp thời chính là chìa khóa cải thiện tiên lượng tử vong. Muộn màng trong chẩn đoán có thể dẫn đến phải lựa chọn phương pháp điều trị nhiều xâm lấn hơn, gây biến dạng cấu trúc giải phẫu, mất chức năng, thậm chí giảm cơ hội sống sót. Và hầu hết phương thức điều trị ung thư đều luôn khởi đầu bằng việc phát hiện sang thương bất thường và bấm sinh thiết cho ra kết quả chính xác [8]. Trong nghiên cứu của Bertino và cộng sự, NBI giúp cải thiện 11% khả năng xác định biên u và phát hiện được các tổn thương ác tính bị bỏ sót dưới ánh sáng trắng. Ngoài ra, khả năng chẩn đoán các tổn thương nghi ngờ ác tính cũng được cải thiện 18% [9].

a. NBI trong chẩn đoán U thanh quản

Ở chế độ dải ánh sáng hẹp, niêm mạc thanh quản bình thường gồm hệ thống mạch máu dưới niêm (màu xanh lá) liên kết với mạng lưới mạch máu phân nhánh (màu nâu sẫm). Các mạch máu phân nhánh này phát triển và chạy song song với lớp biểu mô, sau đó chia nhỏ thành các mao mạch xiên. Các mao mạch hướng xiên lên phía trên đến lớp biểu mô lát tầng, kết thúc tại các cuộn mao mạch trong nhú nằm ngay dưới màng đáy của biểu mô. Quá trình chuyển biến từ tổn thương tiền ung thư sang ung thư xâm lấn thường đi kèm với những thay đổi đáng kể về cấu trúc và cách sắp xếp của hệ thống mao mạch này. Các nghiên cứu trước đây đã cho thấy hình thái học của các cuộn mao mạch trong nhú có thể được sử dụng trong chẩn đoán bệnh lý; cụ thể là có liên quan đến độ xâm lấn bề mặt của ung thư thực quản nông. Việc phát hiện sớm các bất thường của cuộn mao mạch trong nhú rõ ràng hơn và dễ phân biệt hơn khi sử dụng NBI, từ đó cho phép can thiệp điều trị sớm, cải thiện đáng kể hiệu quả điều trị và tỷ lệ sống còn của bệnh nhân [10].

Theo nghiên cứu của Ni, NBI có độ nhạy 91,3% và độ đặc hiệu 91,6% trong việc chẩn đoán ung thư thanh quản [10]. Theo Deepa cùng các cộng sự [4], NBI có độ nhạy và đặc hiệu trong phát hiện ung thư thanh quản sớm lên đến 90%.

Nhu cầu xây dựng một hệ thống chung nhằm phân loại và thống nhất các hình ảnh từ NBI giữa các bác sĩ lâm sàng đã đưa đến sự phát triển của nhiều hệ thống phân loại khác nhau. Năm 2011, Ni cùng các cộng sự [10] đã đề xuất bảng phân loại các biến đổi hình thái cuộn mao mạch trong nhú ở dây thanh và được công nhận rộng rãi cho tới ngày nay, cụ thể các tổn thương được phân thành 5 tuýp như sau:

Bảng 1. Phân loại Ni 2011

Phân nhóm	Đặc điểm mạch máu	IPCLs
Tuýp I	Mạch máu dạng xiên và phân nhánh dạng cây có đường kính nhỏ, được nhìn thấy rõ ràng	Không quan sát được
Tuýp II	Mạch máu dạng xiên và dạng cây có thể thấy rõ do giãn rộng	Không quan sát được
Tuýp III	Mạch máu bị che phủ bởi sang thương trắng, có thể quan sát được hoặc không nếu sang thương dày	Không quan sát được
Tuýp IV	Mạch máu dạng xiên và dạng phân nhánh thường không nhìn thấy được	IPCL có thể quan sát được dưới dạng các chấm nhỏ, rải rác, màu nâu sẫm, phân bố tương đối đều với mật độ thấp
Tuýp Va	Mạch máu dạng xiên và dạng phân nhánh thường không nhìn thấy được	IPCL giãn rõ rệt, có mật độ tương đối cao, xuất hiện dưới dạng đặc hoặc đốm nâu, chấm vảy với hình thái đa dạng
Tuýp Vb	Mạch máu dạng xiên và dạng phân nhánh thường không nhìn thấy được	Cuộn mao mạch trong nhú bị phá hủy hoàn toàn, có hình dạng ngoằn ngoèo như con giun, các mạch máu nhỏ giãn, kéo dài
Tuýp Vc	Mạch máu dạng xiên và dạng phân nhánh thường không nhìn thấy được	IPCL xuất hiện dưới dạng chấm nâu hoặc xoắn vặn với mật độ không đều, được phân bố không đều trên bề mặt khối u

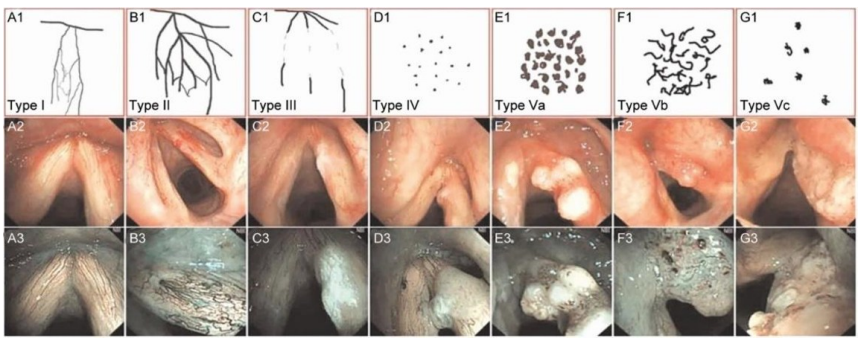

Hình 2. Phân loại của Ni năm 2011

Dựa trên bảng phân loại này, các sang thương quan sát dưới NBI được chia thành 2 nhóm: (1) ác tính (tuýp V); hoặc (2) lành tính (tuýp I đến IV). Hệ thống phân loại này đã được chứng minh có độ nhạy và độ đặc hiệu cao trong chẩn đoán ung thư với số liệu lên tới 95% cho sang thương tuýp IV-V, làm cơ sở để nhiều tác giả khuyến nghị đưa NBI thành một phần thường quy trong việc đánh giá các sang thương thanh quản [11].

Tuy nhiên, bạch sản trên dây thanh (tổn thương tuýp III) vẫn có nguy cơ ác tính. Do đó, Ni và cộng sự đã cập nhật hệ thống phân loại vào năm 2019, phân chia sang thương bạch sản trên dây thanh thành 6 kiểu hình khác nhau:

Bảng 2. Phân loại Ni 2019

Phân nhóm	Đặc điểm mạch máu	IPCLs
Tuýp I	Mạch máu dạng xiên và phân nhánh dạng cây xuất hiện không rõ ràng	Không quan sát được
Tuýp II	Không quan sát được mạch máu	Không quan sát được
Tuýp III	Không quan sát được mạch máu	Xuất hiện dưới dạng những đốm nâu nhỏ, tương đối đồng đều nhưng không có bờ rõ
Tuýp IV	Không quan sát được mạch máu	IPCL dạng các đốm nâu lớn, rải rác trên bề mặt bạch sản
Tuýp V	Không quan sát được mạch máu	IPCL dạng các đốm nâu lớn, rải rác ở rìa mảng bạch sản
Tuýp VI	Không quan sát được mạch máu	IPCL dạng đốm nâu lớn hay mạch máu ngoằn ngoèo, rải rác trên bề mặt hoặc xung quanh mảng bạch sản

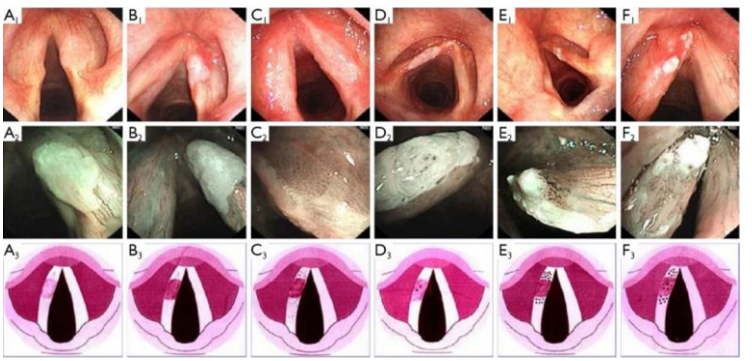

Hình 3. Phân loại tổn thương bạch sản của Ni năm 2019

Bảng phân loại của Ni tuy chi tiết nhưng khó áp dụng trong bối cảnh lâm sàng vì tính phức tạp và chủ quan khi đánh giá các tổn thương; do đó, vào năm 2016, Arens cùng các cs. [12] giới thiệu bảng phân loại của Hiệp hội Thanh quản Châu Âu (European Laryngological Society- ELS) với cách tiếp cận đơn giản hơn để phân loại các tổn thương trên dây thanh với chỉ 2 nhóm: lành tính (mạch máu phân bố theo chiều dọc) và tiền ác tính hoặc ác tính (mạch máu phân bố vuông góc). Cần đặc biệt lưu ý đến các thay đổi mạch máu theo chiều vuông góc và hiện tượng tân sinh mạch máu tân tạo do khối u trong ung thư thanh quản, bởi khối u phụ thuộc vào hệ thống mạch máu phát triển liên tục để tồn tại và lan rộng.

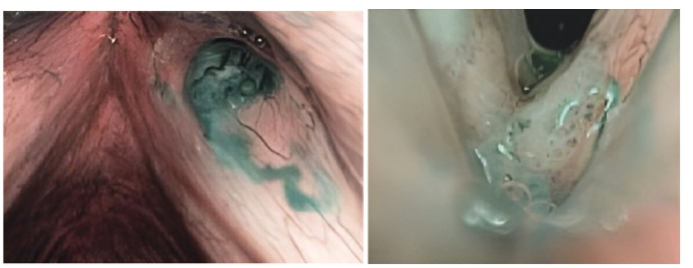

Hình 4. Hình ảnh mạch máu phân bố theo chiều dọc trong sang thương lành tính (bên trái) và theo chiều vuông góc trong sang thương ác tính (bên phải) dựa trên phân loại ELS

Ứng dụng bảng phân loại ELS, Šifrer và cs. [13] quan sát trên 80 tổn thương dây thanh ghi nhận hình ảnh mạch máu phân bố vuông góc có giá trị chẩn đoán ung thư biểu mô tại chỗ với độ nhạy 100%, độ đặc hiệu 95%, giá trị tiên đoán dương (PPV) 88%, giá trị tiên đoán âm (NPV) 100%. Trong một nghiên cứu phân tích với quy mô lớn hơn được báo cáo vào năm 2020 trên 288 dây thanh cũng cho kết quả tương tự với độ nhạy 98%, độ đặc hiệu 95%,

PPV 88%, NPV 99% [14].

Khi so sánh giữa hai bảng phân loại Ni và ELS, tác giả Soman đã đưa ra kết luận rằng cả hai đều có giá trị cao trong chẩn đoán sang thương thanh quản, Ni (2011) có độ nhạy, độ đặc hiệu, PPV và NPV lần lượt là 84,2%, 90,9%, 94,1% và 76,9% trong khi phân loại ELS có độ nhạy 78,9%, độ đặc hiệu 100%, PPV 100% và NPV 73,3% [15].

Có thể thấy NBI là một công cụ đầy hứa hẹn trong chẩn đoán phân biệt các tổn thương ác tính và lành tính. Cả hai hệ thống phân loại, của Ni và của ELS, đều có độ nhạy và độ đặc hiệu cao. Một số tác giả khuyến nghị sử dụng hệ thống phân loại ELS vì đơn giản, dễ áp dụng trong thực hành lâm sàng và cải thiện khả năng chẩn đoán khi nhận diện tốt các tổn thương lành tính, u nhú thanh quản, nghịch sản biểu mô thanh quản (SIN) hay ung thư xâm lấn [15].

b. NBI trong chẩn đoán U hạ hầu

Đối với bệnh lý vùng hạ hầu, dù tương tự như niêm mạc dây thanh, niêm mạc vùng hạ hầu cũng được cấu tạo bởi các biểu mô lát tầng nhưng vẫn tồn tại những khác biệt, chủ yếu nằm ở chỗ mô học vùng hạ hầu không có lớp dưới niêm mạc, từ đó đặt ra câu hỏi liệu các hệ thống phân loại dành cho thanh quản có thể được áp dụng một cách chính xác cho các tổn thương tại hạ hầu hay không - một vấn đề vẫn cần được tiếp tục kiểm chứng [16]. Lau JOG và cs. trong một bài tổng quan hệ thống đã chỉ ra rằng NBI hiện vẫn là công cụ cận lâm sàng duy nhất có đủ bằng chứng để khuyến nghị sử dụng như một phương tiện hỗ trợ chẩn đoán ung thư biểu mô tế bào vảy vùng họng miệng (Oral Squamous Cell Carcinoma - OSCC) hay đánh giá hình ảnh chuyển dạng ác tính của các rối loạn có khả năng ác tính ở miệng (Oral Potentially Malignant Disorders - OPMD) [17]. Với ung thư biểu mô tế bào vảy vùng họng miệng, trong số các hệ thống phân loại, phân loại Takano dựa trên NBI đã được chứng minh là có độ tin cậy cao nhất [18]. Do đó, nội soi NBI có thể được coi là một công cụ định hướng chẩn đoán tốt, bao gồm cả việc hướng dẫn sinh thiết - phương pháp tới nay vẫn được xem là tiêu chuẩn vàng. Năm 2023, Guowei Lu [16] cùng cộng sự thực hiện nghiên cứu trên 140 bệnh nhân có tổn thương hạ hầu, đưa ra kết luận: độ chính xác, độ nhạy và giá trị tiên đoán âm của NBI trong chẩn đoán tổn thương hạ hầu tương đối cao, lần lượt là 95,9%, 96,7% và 84,6%, hơn đáng kể so với nội soi ánh sáng trắng ($p < 0,05$). Ngoài ra, NBI cho thấy độ chính xác vượt trội trong chẩn đoán các tổn thương ác tính so với WLE ($p < 0,05$), đặc biệt với các tổn thương loạn sản grad cao ($p < 0,05$). Cụ thể, các tổn thương thuộc nhóm type Va và type Vb-c trong phân loại NBI chiếm lần lượt 72,7% các trường hợp loạn sản grad cao và 92,8% các trường hợp ung thư xâm lấn.

Tuy có nhiều ưu thế, việc đánh giá đơn độc sang thương bằng NBI vẫn tồn tại nhiều hạn chế. Muto cùng nhóm nghiên cứu đã thực hiện một thử nghiệm lâm sàng trong đó 333 bệnh nhân được phân ngẫu nhiên thành hai nhóm: một nhóm được nội soi WLE trước rồi đến NBI và nhóm còn lại theo thứ tự ngược lại, qua đó kiểm soát được yếu tố thiên lệch này. Kết quả chứng minh khi WLE được thực hiện trước rồi mới đến NBI, độ chính xác trong chẩn đoán cao hơn so với thứ tự ngược lại và giúp giảm thiểu nguy cơ bỏ sót tổn thương niêm mạc [19]. Một nghiên cứu khác cũng nhấn mạnh rằng NBI chỉ nên là công cụ kết hợp thay vì thay thế các phương tiện chẩn đoán hình ảnh khác do vai trò chính của công cụ hình ảnh là đánh giá sự xâm lấn của u vào sụn hay các tổ chức lân cận trong khi NBI thể hiện ưu thế trong sàng lọc sớm các sang thương nghi ngờ ác tính [4].

2.3.2. Trong điều trị

Trong ung thư thanh quản, trên những bệnh nhân cắt thanh quản toàn phần, biên phẫu thuật không đạt có liên quan rõ rệt với tiên lượng sống thấp. Để góp phần cải thiện tiên lượng, NBI, ngoài lợi ích chẩn đoán, còn có ích trong việc xác định ranh giới tổn thương chính xác hơn khi thực hiện vi phẫu thuật cắt ung thư thanh quản bằng laser qua đường miệng trong những trường hợp ung thư thanh quản giai đoạn sớm [20]. Nhiều nghiên cứu đã ghi nhận NBI có khả năng làm giảm một cách có ý nghĩa thống kê [21] hoặc thậm chí loại bỏ hoàn toàn tình trạng rìa cắt dương tính [22]. Piersala và cộng sự đã đánh giá vai trò của NBI trong phẫu thuật đối với các khối u T2–T3 và cho thấy việc sử dụng NBI giúp đạt được rìa cắt nông chính xác hơn [23]. Bên cạnh đó, nhiều nghiên cứu

cho thấy tỷ lệ tái phát thấp hơn đáng kể và thời gian sống không tái phát dài hơn khi sử dụng NBI so với chỉ dùng ánh sáng trắng [21],[22].

2.3.3. Trong theo dõi sau điều trị

Về vai trò của NBI trong theo dõi điều trị, Piazza đã so sánh giữa nội soi ánh sáng trắng (WLE) và NBI có hoặc không kèm độ phân giải cao (HDTV) cho thấy NBI ± HDTV sau hóa xạ trị hoặc xạ trị đơn thuần cũng như trong giai đoạn hậu phẫu có giá trị trong việc phát hiện u sót hay u tái phát sớm [24]. Trong một nghiên cứu khác Zabrodsky đánh giá vai trò của NBI trong phát hiện tổn thương thanh quản sau hóa xạ trị/xạ trị và ghi nhận đây là phương pháp có độ chính xác, độ nhạy, độ đặc hiệu, giá trị tiên đoán dương tính và âm tính đều rất cao (lần lượt là 88%, 92%, 76%, 96% và 91%) [25].

3. KẾT LUẬN

Từ các dữ liệu trên, có thể khẳng định rằng NBI không chỉ đóng vai trò quan trọng trong phát hiện sớm bệnh lý, hướng dẫn sinh thiết các sang thương nghi ngờ mà còn hỗ trợ bác sĩ phẫu thuật đưa ra quyết định hợp lý trong phẫu thuật cũng như theo dõi bệnh hậu phẫu, tránh thăm khám quá mức, giúp giảm gánh nặng tâm lý, kinh tế cho người bệnh, hạn chế nguy cơ biến chứng do thực hiện thủ thuật.

TÀI LIỆU THAM KHẢO

1. Bray F, Laversanne M, Sung H, et al. Global cancer statistics 2022: GLOBOCAN estimates of incidence and mortality worldwide for 36 cancers in 185 countries. CA: a cancer journal for clinicians. 2024;74(3):229-263.
2. Obid R, Redlich M, Tomeh C. The treatment of laryngeal cancer. Oral and Maxillofacial Surgery Clinics. 2019;31(1): 1-11.
3. Petersen JF, Timmermans AJ, van Dijk BA, et al. Trends in treatment, incidence and survival of hypopharynx cancer: a 20-year population-based study in the Netherlands. European Archives of Oto-Rhino-Laryngology. 2018;275:181-189.
4. Swaminathan D, Iype EM, Sharma A, KM JK, Varghese BT, Thomas S. Narrow Band Imaging in Laryngeal Lesions: A Valuable Tool in Decision Making. Asian Pacific Journal of Cancer Care. 2024;9(4):713-721.
5. Lauwerends LJ, Galema HA, Hardillo JA, et al. Current intraoperative imaging techniques to improve surgical resection of laryngeal cancer: a systematic review. Cancers. 2021;13(8):1895.
6. Nam TP, Huy PN, Đạt DM. Nghiên cứu ứng dụng nội soi dải ánh sáng hẹp kết hợp nội soi vi phẫu bằng laser CO_2 trong chẩn đoán và điều trị ung thư hạ họng, thanh quản giai đoạn sớm. Tạp chí Tai Mũi Họng Việt Nam. 2022;67(58):72-81.
7. Muto M, Yao K, Sano Y. Atlas of Endoscopy with Narrow Band Imaging. Springer; 2015.
8. Ni X, Zhang Q, Wang G. Narrow band imaging versus autofluorescence imaging for head and neck squamous cell carcinoma detection: a prospective study. The Journal of Laryngology & Otology. 2016;130(11): 1001-1006.
9. Bertino G, Cacciola S, Fernandes Jr WB, et al. Effectiveness of narrow band imaging in the detection of premalignant and malignant lesions of the larynx: validation of a new endoscopic clinical classification. Head & neck. 2015;37(2):215-222.
10. Ni X, He S, Xu Z, et al. Endoscopic diagnosis of laryngeal cancer and precancerous lesions by narrow band imaging. The Journal of Laryngology & Otology. 2011;125(3):288-296.
11. Mehlum CS, Rosenberg T, Dyrvig AK, Groentved AM, Kjaergaard T, Godballe C. Can the Ni classification of vessels predict neoplasia? A systematic review and meta-analysis. The Laryngoscope. 2018;128(1): 168-176.
12. Arens C, Piazza C, Andrea M, et al. Proposal for a descriptive guideline of vascular changes in lesions of the vocal folds by the committee on endoscopic laryngeal imaging of the European Laryngological Society. European Archives of Oto-Rhino-Laryngology. 2016;273:1207-1214.
13. Šifrer R, Rijken JA, Leemans CR, et al. Evaluation of vascular features of vocal cords proposed by the European Laryngological Society. European Archives of Oto-Rhino-

Laryngology. 2018;275:147-151.
14. Šifrer R, Šereg-Bahar M, Gale N, Hočevar-Boltežar I. The diagnostic value of perpendicular vascular patterns of vocal cords defined by narrow-band imaging. European Archives of Oto-Rhino-Laryngology. 2020;277:1715-1723.
15. Vivek S, Varghese B. Validation of Ni\'s Grading and European Laryngological Society Grading for Laryngeal Lesions: A Prospective Cross-sectional Study. International Journal of Phonosurgery & Laryngology. 2024;13(2):19-23.
16. Lu G, Zhang Q, Kang S, et al. Evaluating hypopharyngeal carcinoma using narrow band imaging and oxygen-injected laryngoscope: New technique. American Journal of Otolaryngology. 2023;44(2): 103733.
17. Lau J, Guru O, Warnakulasuriya S, Balasubramaniam R, Frydrych A, Kujan O. Adjunctive aids for the detection of oral squamous cell carcinoma and oral potentially malignant disorders: A systematic review of systematic reviews. Japanese Dental Science Review. 2024; 60:53-72.
18. Vu AN, Farah CS. Efficacy of narrow band imaging for detection and surveillance of potentially malignant and malignant lesions in the oral cavity and oropharynx: a systematic review. Oral Oncology. 2014; 50(5):413-420.
19. Muto M, Minashi K, Yano T, et al. Early detection of superficial squamous cell carcinoma in the head and neck region and esophagus by narrow band imaging: a multicenter randomized controlled trial. Journal of clinical oncology. 2010; 28(9):1566-1572.
20. Campo F, D'Aguanno V, Greco A, Ralli M, De Vincentiis M. The prognostic value of adding narrow-band imaging in transoral laser microsurgery for early glottic cancer: a review. Lasers in Surgery and Medicine. 2020;52(4):301-306.
21. Fiz I, Mazzola F, Fiz F, et al. Impact of close and positive margins in transoral laser microsurgery for Tis–T2 glottic cancer. Frontiers in oncology. 2017;7:245.
22. Klimza H, Jackowska J, Piazza C, Banaszewski J, Wierzbicka M. The role of intraoperative narrow-band imaging in transoral laser microsurgery for early and moderately advanced glottic cancer. Brazilian Journal of Otorhinolaryngology. 2019;85(2):228-236.
23. Piersiala K, Klimza H, Jackowska J, Majewska A, Wierzbicka M. Narrow band imaging in transoral laser microsurgery (TLM) in moderately advanced (T2, T3) glottic cancer. Polish Journal of Otolaryngology. 2018;72(5):17-23.
24. Piazza C, Cocco D, De Benedetto L, Bon FD, Nicolai P, Peretti G. Role of narrow-band imaging and high-definition television in the surveillance of head and neck squamous cell cancer after chemo-and/or radiotherapy. European Archives of Oto-Rhino-Laryngology. 2010;267:1423-1428.
25. Zabrodsky M, Lukes P, Lukesova E, Boucek J, Plzak J. The role of narrow band imaging in the detection of recurrent laryngeal and hypopharyngeal cancer after curative radiotherapy. BioMed research international. 2014;2014(1):175398.