

Đánh giá kết quả điều trị tổn thương đốm trắng bằng ICON DMG trên bệnh nhân sau điều trị chỉnh nha tại Bệnh viện Đại học Y Hải Phòng

Nguyễn Thị Ngọc Bích*

Trường Đại học Y Dược Hải Phòng

*Tác giả liên hệ

Nguyễn Thị Ngọc Bích
Trường Đại học Y Dược Hải Phòng
Điện thoại: 0358592528
Email: ntnbich@hpmu.edu.vn

Thông tin bài đăng

Ngày nhận bài: 23/05/2025
Ngày phản biện: 25/05/2025
Ngày duyệt bài: 08/06/2025

TÓM TẮT

Mục tiêu: Đánh giá kết quả điều trị tổn thương đốm trắng (WSL) bằng ICON DMG trên bệnh nhân sau điều trị chỉnh nha tại Bệnh viện Đại học Y Hải Phòng. **Đối tượng và phương pháp nghiên cứu:** Nghiên cứu được thực hiện với phương pháp can thiệp lâm sàng không đối chứng trên 30 bệnh nhân có tổn thương đốm trắng sau điều trị chỉnh nha được điều trị bằng ICON DMG và theo dõi kết quả ngay sau điều trị, sau điều trị 1 tuần và sau 3 tháng. **Kết quả:** Sau điều trị 1 tuần, 100% tổn thương đều cải thiện thẩm mỹ, trong đó 78,5 % tổn thương cải thiện hoàn toàn và 21,5 % tổn thương cải thiện 1 phần. Sau điều trị 3 tháng, 90,2% tổn thương cải thiện hoàn toàn 9,8 % tổn thương cải thiện 1 phần. **Kết luận:** Phương pháp xâm nhập nhựa sử dụng ICON DMG là phương pháp điều trị không xâm lấn có hiệu quả cao trong việc che phủ các tổn thương đốm trắng xuất hiện sau điều trị chỉnh nha, cải thiện đáng kể thẩm mỹ cho bệnh nhân. Hiệu quả điều trị bằng ICON DMG vẫn còn được duy trì ổn định sau 3 tháng.

Từ khóa: Tổn thương đốm trắng, ICON DMG.

Evaluation of the results of treating white spot lesions with ICON DMG on patients after orthodontic treatment in Hai Phong Medical University Hospital

ABSTRACT: Objective: To evaluate the results of treatment of White spot lesions (WSLs) with ICON DMG on patients after orthodontic treatment at Hai Phong Medical University Hospital. **Subjects and methods:** The study was conducted with a non-controlled clinical intervention method on 30 patients with White spot lesions after orthodontic treatment treated with ICON DMG and the results were monitored immediately after treatment 1 week and 3 months. **Results:** After 1 week of treatment, 100% of lesions improved cosmetically, of which 78.5% of lesions improved completely and 21.5% of lesions improved partially. After 3 months of treatment, 90.2% of lesions improved completely and 9.8% of lesions improved partially. **Conclusion:** The resin infiltration method using ICON DMG is a non-invasive treatment method that is highly effective in covering white spot lesions that appear after orthodontic treatment, significantly improving the patient's aesthetics. The treatment effect with ICON DMG is still maintained stable after 3 months.

Keywords: White spot lesions (WSLs), ICON DMG

ĐẶT VẤN ĐỀ

Mặc dù điều trị chỉnh nha bằng khí cụ cố định đã trở thành một phần không thể thiếu trong điều trị chỉnh nha hiện đại, tuy nhiên nó cũng

gây ảnh hưởng tiêu cực đến men răng nếu bệnh nhân không/không được chăm sóc răng miệng đúng cách. Một dạng tổn thương men răng rất hay gặp sau chỉnh nha là tổn thương

đốm trắng (WSLs). Tổn thương đốm trắng là tình trạng mất khoáng của bề mặt men răng, không có lỗ sâu, có thể hồi phục. Các tổn thương này được đặc trưng bởi vẻ ngoài trắng phấn, đục, gây mất thẩm mỹ và có thể dẫn đến hình thành các lỗ sâu răng. Điều trị tổn thương đốm trắng là điều trị đa phương thức, ngăn chặn quá trình huỷ khoáng và tăng cường tái khoáng hoá men răng, cải thiện tối đa thẩm mỹ cho bệnh nhân. Các tổn thương đốm trắng có thể điều trị bằng các phương pháp xâm lấn và không xâm lấn. Tuy nhiên các phương pháp điều trị trước đây đều không đem lại hiệu quả cao. Phương pháp xâm nhập nhựa bằng ICON DMG là một phương pháp điều trị mới hiện nay được nhiều nha sĩ lựa chọn do không xâm lấn, không chỉ giúp ngăn chặn tiến triển của tổn thương mà còn giúp cải thiện hiệu quả về mặt thẩm mỹ.

Trên thế giới đã có nhiều nghiên cứu đánh giá hiệu quả của ICON DMG. Tuy nhiên tại Việt Nam chỉ có rất ít báo cáo nói về vật liệu này. Do đó chúng tôi tiến hành đề tài này với mục tiêu: Đánh giá kết quả điều trị tổn thương đốm trắng (WSL) bằng ICON DMG trên bệnh nhân sau điều trị chỉnh nha tại Bệnh viện Đại học Y Hải Phòng.

PHƯƠNG PHÁP NGHIÊN CỨU

Đối tượng nghiên cứu

30 Bệnh nhân có tổn thương đốm trắng sau điều trị chỉnh nha tại Khoa Răng Hàm Mặt - Bệnh viện Đại học Y Hải Phòng.

Tiêu chuẩn lựa chọn: Bệnh nhân tự nguyện hợp tác tham gia nghiên cứu. Bệnh nhân hoàn toàn khoẻ mạnh, không mắc các bệnh lý toàn thân hay các vấn đề về tâm thần.

Tiêu chuẩn loại trừ: Bệnh nhân há ngậm miệng hạn chế và tổn thương đốm trắng nghiêm trọng, bề mặt bị phá huỷ sập thành hố sâu.

Địa điểm và thời gian nghiên cứu

Địa điểm: Khoa Răng Hàm Mặt – Bệnh viện Đại học Y Dược Hải Phòng

Thời gian: Từ 11/2024 – 6/2025

Phương pháp nghiên cứu: can thiệp lâm sàng không đối chứng

Phương pháp chọn mẫu: ngẫu nhiên thuận tiện.

Biến số nghiên cứu

Sự phân bố tổn thương giữa các nhóm răng: gồm 4 nhóm răng là (1) Răng cửa; (2) Răng nanh; (3) Răng hàm nhỏ; (4) Răng hàm lớn. Các tổn thương được xếp vào các nhóm tùy theo vị trí.

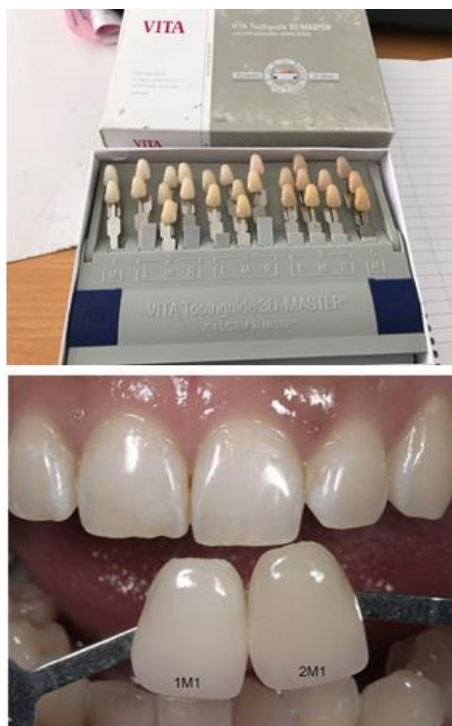Mức độ tổn thương: Đánh giá mức độ tổn thương theo thang điểm Gorelick [1], gồm 4 độ như sau:

- Độ 0: Không có tổn thương đốm trắng
- Độ 1: Tổn thương đốm trắng mức độ nhẹ, nhìn thấy bằng mắt thường kích thước nhỏ hơn 1/3 bề mặt răng, không có sự phá huỷ bề mặt tổn thương.
- Độ 2: Tổn thương mức độ trung bình, tổn thương thấy rõ >1/3 bề mặt răng, bề mặt tổn thương thô ráp (đã có sự phá huỷ bề mặt)
- Độ 3: Tổn thương nghiêm trọng, tổn thương đốm trắng và bề mặt tổn thương bị sập tạo thành hố.

Số chu kỳ Etching men răng: Số chu kỳ Etching men cần thực hiện khi xử lý bề mặt cho một tổn thương.

Kết quả sau điều trị 1 tuần và 3 tháng: Đánh giá sự thay đổi màu sắc của tổn thương so với trước điều trị, sử dụng bảng so màu VITA classic.

- Cải thiện hoàn toàn: màu tổn thương giống màu tổ chức răng xung quanh.
- Cải thiện một phần: màu trắng đục của tổn thương mờ đi nhưng vẫn còn nhận thấy được.
- Không cải thiện: màu của tổn thương không cải thiện so với trước điều trị.



Hình 1,2: Bảng so màu răng VITA Classic và cách so màu răng

Quy trình nghiên cứu: Chọn bệnh nhân – khám phát hiện tổn thương – Chụp ảnh tổn

thương trước điều trị - Điều trị tổn thương bằng ICON DMG – Chụp ảnh tổn thương ngay sau khi điều trị - Hẹn bệnh nhân tái khám sau 1 tuần và sau 3 tháng. Chụp ảnh sau mỗi lần tái khám.

Xử lý số liệu

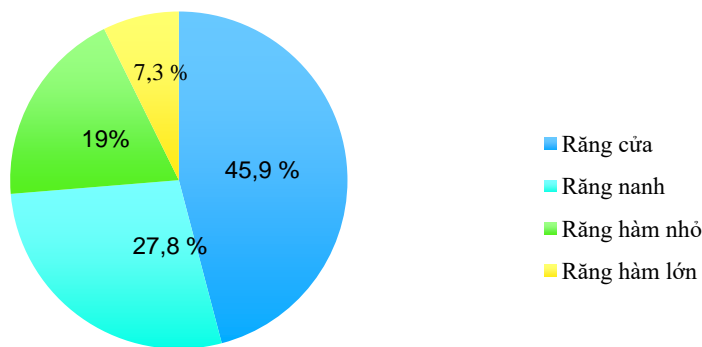
Số liệu được xử lý bằng phần mềm chương trình SPSS 20.0.

Đạo đức nghiên cứu

Các bệnh nhân được thông báo, giới thiệu về mục đích nghiên cứu, quyền lợi của bệnh nhân trong nghiên cứu, cá bệnh nhân ký vào một bản cam kết tự nguyện tham gia nghiên cứu và có thể ngừng tham gia nghiên cứu bất kỳ lúc nào. Các thông tin thu thập được của bệnh nhân được giữ bí mật tuyệt đối và chỉ dùng với mục đích nghiên cứu. Nghiên cứu chỉ nhằm vào việc bảo vệ và nâng cao sức khỏe cho bệnh nhân, không nhằm mục đích nào khác.

KẾT QUẢ

Sự phân bố tổn thương giữa các nhóm răng



Biểu đồ 1. Sự phân bố tổn thương giữa các nhóm răng

Tổn thương xuất hiện nhiều nhất ở nhóm răng cửa với 94/205 tổn thương (45,9%). Tổn thương xuất hiện ít nhất ở nhóm răng hàm lớn với 15/205 tổn thương (7%). Sự khác biệt giữa các nhóm không có ý nghĩa thống kê với $p > 0,05$.

Đánh giá mức độ tổn thương theo thang Gorelick

Bảng 1. Mức độ tổn thương theo thang Gorelick

	Độ 1	Độ 2	Tổng (N)
Răng cửa	44	50	94
Răng nanh	26	31	57

Răng hàm nhỏ	17	22	39
Răng hàm lớn	8	7	15
Tổng (N)	95 (46,3 %)	110 (53,7 %)	205 (100 %)

Trong tổng số 205 tổn thương được điều trị trên 30 bệnh nhân, 95/205 (46,3 %) tổn thương độ 1 và 110/205 (53,7 %) tổn thương độ 2 theo thang Gorelick, sự khác biệt này không có ý nghĩa thống kê ($p > 0,05$). Mức độ tổn thương không bị ảnh hưởng bởi vị trí của các răng trên cung hàm ($p > 0,05$).

Số chu kỳ Etching cần thực hiện trên mỗi tổn thương

Bảng 2. Số chu kỳ Etching cần thực hiện trên mỗi tổn thương

	1 chu kỳ	2 chu kỳ	3 chu kỳ	4 chu kỳ	Tổng (N)
Độ 1	62	33	0	0	95
Độ 2	20	60	24	6	110
Tổng (N)	82 (40 %)	93 (45,4 %)	24 (11,7 %)	6 (2,9 %)	205

Số chu kỳ Etching cần thực hiện có sự thay đổi theo từng tổn thương, thay đổi từ 1 đến 4 chu kỳ. Đa số các tổn thương chỉ cần thực hiện từ 1 đến 2 chu kỳ Etching. Mức độ tổn thương có ảnh hưởng đến số chu kỳ Etching men răng cần thực hiện (với $p < 0,05$).

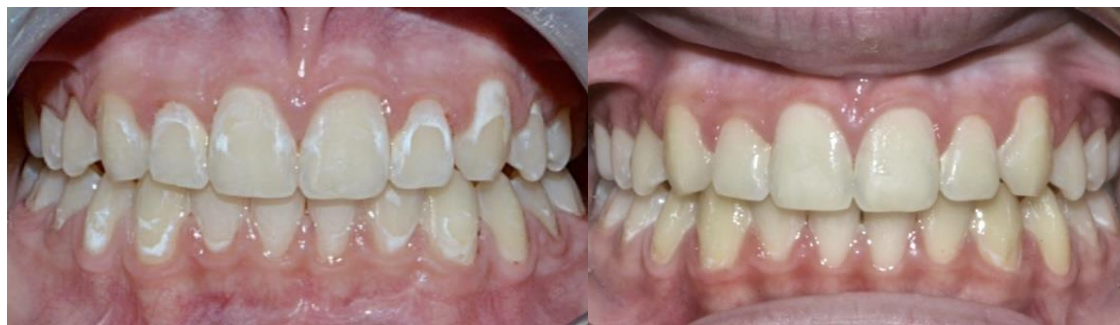Đánh giá kết quả điều trị tổn thương đốm trắng sau điều trị

Bảng 3. Kết quả điều trị tổn thương đốm trắng bằng ICON DMG

	Sau điều trị 1 tuần			Sau điều trị 3 tháng			Tổng (N)
	Cải thiện hoàn toàn	Cải thiện 1 phần	Không cải thiện	Cải thiện hoàn toàn	Cải thiện 1 phần	Không cải thiện	
Độ 1	86	9	0	95	0	0	95
Độ 2	75	35	0	90	20	0	110
Tổng (N)	161 (78,5%)	44 (21,5%)	0	185 (90,2%)	20 (9,8%)	0	205 (100%)

Sau điều trị 1 tuần: 100% các tổn thương sau điều trị đều có cải thiện về mặt thẩm mỹ, trong đó 161/205 (78,5 %) tổn thương cải thiện hoàn toàn và 44/205 (21,5 %) tổn thương cải thiện 1 phần. Trong số 44 tổn thương cho kết quả cải thiện 1 phần thì có 35 tổn thương ở độ 2 và 9 tổn thương ở độ 1.

Sau điều trị 3 tháng: 185/205 (90,2%) tổn thương cải thiện hoàn toàn và 20/205 (9,8 %) tổn thương cải thiện 1 phần. So với thời điểm sau điều trị 1 tuần thì số lượng tổn thương cải thiện hoàn toàn tăng (từ 161 tổn thương lên 185 tổn thương), đồng thời số lượng tổn thương cải thiện 1 phần giảm (từ 35 tổn thương xuống còn 20 tổn thương).



Hình 3,4. Hình ảnh tổn thương đốm trắng trước điều trị (trái) và sau điều trị (phải)

BÀN LUẬN

Sự xuất hiện của các tổn thương đốm trắng có liên quan đến các khí cụ chỉnh nha cố định là một thách thức rất lớn mà các bác sĩ lâm sàng phải đối mặt sau khi kết thúc quá trình điều trị chỉnh nha, không chỉ vì lý do thẩm mỹ mà sự mất khoáng hoá dưới bề mặt của các tổn thương này còn tiềm ẩn nguy cơ cao tiến triển thành sâu ngà răng.

Sự phân bố tổn thương giữa các nhóm răng

Tổn thương đốm trắng hay gặp nhất là ở nhóm răng cửa (răng cửa giữa và răng cửa bên (45,9%), và nhóm răng hàm lớn là vị trí ít gặp tổn thương nhất (chiếm 7,3%). Kết quả này cũng tương đồng với kết quả trong một vài nghiên cứu khác như của Zotti và cộng sự là 50% tổn thương gặp ở nhóm răng cửa, 4% gặp ở nhóm răng hàm lớn [2]. Tổn thương WSLs thể gặp ở bất cứ răng nào có khí cụ chỉnh nha cố định, từ kết quả trên có thể gợi ý rằng nhóm răng trước (các răng cửa và răng nanh) là các nhóm răng chịu ảnh hưởng nhiều nhất. Tuy nhiên, cỡ mẫu trong nghiên cứu này chỉ là 30 bệnh nhân, không đủ để đại diện cho cả quần thể.

Đánh giá mức độ tổn thương theo thang Gorelick

Kết quả trong nghiên cứu này cho thấy rằng mức độ tổn thương không liên quan đến vị trí răng trên cung hàm ($p > 0,05$).

Phương pháp xâm nhập nhựa bằng ICON DMG là một phương pháp điều trị không xâm lấn được sử dụng để điều trị các tổn thương ở men răng do nguyên nhân khiếm khuyết

trong quá trình phát triển của men răng hoặc do sự mất khoáng hoá men răng. ICON DMG được sử dụng để điều trị các tổn thương men mà bề mặt chưa bị phá huỷ, tức là chưa hình thành lỗ sâu [3], do vậy trong nghiên cứu này chúng tôi chỉ lựa chọn đánh giá trên các tổn thương ở độ 1 và độ 2 theo thang Gorelick (tổn thương độ 3 là các tổn thương nặng nề, bề mặt tổn thương đã bị phá huỷ).

Số chu kỳ Etching cần thực hiện trên mỗi tổn thương

Phương pháp xâm nhập nhựa bằng ICON DMG có sử dụng HCl.15% để xử lý bề mặt tổn thương, xoi mòn lớp bề mặt ít bị huỷ khoáng còn nguyên vẹn, tạo điều kiện thuận lợi cho sự xâm nhập sâu của nhựa ICON vào tổn thương.

Kết quả nghiên cứu của chúng tôi cho thấy rằng, mức độ tổn thương có thể ảnh hưởng đến số chu kỳ Etching cần thực hiện ($p < 0,05$). Điều này giống với nhận định trong báo cáo của Stoica và cộng sự (2023) [4]. Tuy nhiên, cỡ mẫu trong nghiên cứu này còn nhỏ, không đủ để đại diện cho cả quần thể.

Theo khuyến cáo của nhà sản xuất, số chu kỳ Etching được thực hiện không nên vượt quá 3 lần [3], tuy nhiên điều này có thể không đem lại hiệu quả thẩm mỹ như mong muốn trên một số trường hợp tổn thương. Nhiều tác giả khác nhau trên thế giới đã tiến hành các nghiên cứu lâm sàng cũng như nghiên cứu trên in - Vitro để đánh giá ảnh hưởng của việc lặp lại chu kỳ Etching đến cấu trúc men răng và kết quả cho thấy rằng số chu kỳ Etching có thể lặp lại hơn 3 lần, cho đến khi nào màu

trắng đục trên tổn thương mờ đi, nhưng không vượt quá 7 chu kỳ [5,6,7]. Độ sâu của tổn thương, độ dày của lớp men bề mặt tổn thương cũng như mức độ khoáng hoá của lớp này ảnh hưởng đến kết quả của quá trình Etching, do đó ảnh hưởng đến số lần lặp lại của chu kỳ Etching.

Đánh giá kết quả sau điều trị

Nghiên cứu của chúng tôi đánh giá hiệu quả cải thiện thẩm mỹ thông qua sự thay đổi màu sắc của tổn thương sau điều trị (sử dụng bảng so màu răng VITA Classic), cụ thể: *Cải thiện hoàn toàn, Cải thiện một phần, Không cải thiện*. Kết quả trong nghiên cứu này cho thấy: Phương pháp xâm nhập nhựa bằng ICON DMG có hiệu quả tốt trong điều trị các tổn thương đốm trắng mà chưa hình thành lỗ sâu (tức bề mặt tổn thương vẫn còn nguyên), cải thiện đáng kể về mặt thẩm mỹ cho bệnh nhân. Ngoài ra, hiệu quả điều trị bằng ICON DMG được duy trì tốt sau 3 tháng, thậm chí ở một số tổn thương hiệu quả thẩm mỹ còn tiếp tục được cải thiện. Nhận định này cũng tương đồng với một số nghiên cứu lâm sàng của các tác giả khác trên thế giới như Zotti và cộng sự (2020) [2]; Todorova và cộng sự (2020) [8]; Dogra và cộng sự (2020) [9]; ...

ICON DMG có bản chất là nhựa có độ nhớt thấp, có khả năng xâm nhập sâu vào lớp men răng bị huỷ khoáng, lấp đầy khoảng trống được tạo ra do quá trình huỷ khoáng, tạo thành một khung Polyme liên kết vì cơ học các trụ men còn lại, ngăn chặn quá trình huỷ khoáng tiến triển, cải thiện độ cứng vi mô của men răng.

Các tổn thương đốm trắng có đặc điểm dễ nhận biết là có màu trắng phân, đục. Điều này là do hiện tượng quang học gây ra bởi quá trình huỷ khoáng men răng tại vị trí tổn thương. Quá trình huỷ khoáng gây nên những khiếm khuyết trong cấu trúc của men răng, làm men răng trở nên xốp hơn, dẫn đến thay đổi chỉ số khúc xạ của men răng [10]. ICON DMG có chỉ số khúc xạ (RI = 1.52) gần giống

với chỉ số khúc xạ của tinh thể Hydroxyapatite (RI = 1.62) trong men răng, sau khi xâm nhập và lấp đầy các lỗ rỗng siêu vi trong tổn thương, ICON làm cho chỉ số khúc xạ của tổn thương gần bằng chỉ số khúc xạ của cấu trúc men khoẻ mạnh xung quanh, do đó làm cho màu của tổn thương gần như giống với màu men răng xung quanh [3,11,12]. Một số yếu tố khác cũng có thể ảnh hưởng đến màu sắc của răng sau điều trị như chế độ ăn uống, chế độ vệ sinh, liệu pháp Fluor mà bệnh nhân sử dụng, ...

Ngoài ra, trong nghiên cứu này chúng tôi không gặp bất cứ bệnh nhân có các phản ứng bất lợi đáng chú ý trong và sau điều trị. Răng không có tình trạng nhạy cảm xuất hiện sau điều trị.

KẾT LUẬN

Phương pháp xâm nhập nhựa sử dụng ICON DMG là phương pháp điều trị không xâm lấn có hiệu quả cao trong việc che phủ các tổn thương đốm trắng xuất hiện sau điều trị chỉnh nha, cải thiện đáng kể thẩm mỹ cho bệnh nhân. Hiệu quả điều trị bằng ICON DMG vẫn còn được duy trì ổn định sau 3 tháng. Nghiên cứu này của chúng tôi vẫn còn nhỏ và có nhiều hạn chế, vì vậy, chúng tôi cũng khuyến cáo cần có nhiều nghiên cứu lâm sàng khác để đánh giá thêm hiệu quả và tính ổn định lâu dài của phương pháp này.

TÀI LIỆU THAM KHẢO

1. Hadler-Olsen S, Sandvik K, El-Agroudi M. The incidence of caries and white spot lesions in orthodontically treated adolescents with a comprehensive caries prophylactic regimen – a prospective study. *European journal of Orthodontics*. 2012;34(5):633-639.
2. Zotti F, Albertini L, Tomizioli N, et al. Resin infiltration in Dental Fluorosis treatment – 1 year follow-up. *Medicina (Kaunas)*. 2020;57(1):22.
3. Ibrahim DFA, Hasmun NN, Miin LY, et al. Resin infiltration ICON®: A guide for

- clinical use. *Mal Jour of Paed Dent.* 2023;2(1):27-35.
4. Stoica AM, Stoica OE, Dako T, et al. Evaluation of the therapeutic performance of ICON infiltration resin in the treatment of White spot lesions in esthetic dental areas. Clinical report. *Acta Stomatologica Marisiensis.* 2023;6(2):25-32.
 5. Ibrahim DFA, Hasmun NN, Miin LY, et al. Effect of repeated etching cycles using 15% hydrochloric acid on enamel loss and relative attenuation coefficient in resin infiltration. *Photodiagnosis Photodyn Ther.* 2024;45:103989.
 6. Ibrahim DFA, Hasmun NN, Miin LY, et al. Repeated etching cycles of resin infiltration up to nine cycles on demineralized enamel: Surface roughness and esthetic outcomes – In vitro study. 2023;10(7):1148.
 7. Ciloglu M, Keskin G. Visualization of etching cycles efficacy at the resin infiltration into artificial enamel caries: in vitro study on bovine teeth. *J Clin Pediatr Dent.* 2024;48(1): 191-197.
 8. Todorova VI, Filipov IA, Khaliq AF, et al. Aesthetic improvement of white spot fluorosis lesions with resin infiltration. *Folia Medica.* 2020;62(1):208-213.
 9. Dorga S, Goyal V, Singh N, et al. Minimally invasive technique of masking nonpitted Fluorosis on young permanent Incisors: a clinical trial. *World journal of Dentistry.* 2020;11(1):41-46.
 10. Prada AM, Cicalau GIP, Ciavoi G. A review of White spot lesions: Development and treatment with resin infiltration. *Dentistry journal.* 2024;12(12):375.
 11. Bulanda S, Ilczuk-Rypula D, Dybek A, et al. Management of teeth affected by molar incisor hypomineralization using a resin infiltration technique – A systematic review. *Coatings.* 2022;12(7):964.
 12. Kim S, Kim EY, Jeong TS, et al. The evaluation of resin infiltration for masking labial enamel white spot lesions. *Int J Paediatr Dent.* 2011;21(4):241-248.