

Kết quả nội soi thắt vòng cao su và tiêm histoacryl cấp cứu chảy máu tiêu hóa do vỡ giãn tĩnh mạch tâm vị (gov1) tại Bệnh viện Hữu nghị Việt Tiệp

Đặng Chiêu Dương¹, Vũ Thị Thu Trang^{1,2*}.

¹ Bệnh viện Hữu nghị Việt Tiệp

² Trường Đại học Y Dược Hải Phòng

***Tác giả liên hệ**

Vũ Thị Thu Trang

Trường Đại học Y Dược Hải Phòng

Email: vttrang@hpmu.edu.vn

Thông tin bài đăng

Ngày nhận bài: 26/11/2022

Ngày phản biện: 03/12/2022

Ngày duyệt bài: 03/03/2023

TÓM TẮT

Mục tiêu: Đánh giá hiệu quả, độ an toàn của phương pháp thắt vòng cao su và tiêm histoacryl trong điều trị chảy máu do vỡ giãn tĩnh mạch tâm vị (GOV1). **Phương pháp:** Nghiên cứu mô tả loạt ca bệnh. **Đối tượng:** 83 bệnh nhân chảy máu tiêu hóa do vỡ giãn tĩnh mạch dạ dày (GOV1) được điều trị tại khoa nội tiêu hóa bệnh viện Việt Tiệp từ tháng 10/2020 đến tháng 9/2022. Kết quả: 83 bệnh nhân, nam 96,39%, tuổi trung bình $57,5 \pm 10,42$ (34-82) tuổi. Có 9 trường hợp (10,84%) được thắt vòng cao su kết hợp với tiêm histoacryl; 50 (60,24%) thắt vòng cao su đơn độc; 24 (28,92%) tiêm histoacryl đơn độc. Số lượng histoacryl trung bình $1,1 \pm 0,38$ (0,5-1,5) ml. Tỷ lệ thành công kỹ thuật là 100%. Cầm máu cấp cứu là 55/55 bệnh nhân (100%). Tỷ lệ chảy máu tái phát cộng dồn trong 12 tháng (10,84%). Triệt tiêu búi giãn tĩnh mạch tâm vị sau 3 tháng tiêm histoacryl (94,45%), thắt vòng cao su (86,21%). Biến chứng: đau thượng vị là (15,66%); không có trường hợp nào nhiễm trùng huyết và tắc mạch. **Kết luận:** Nội soi thắt vòng cao su và tiêm histoacryl là phương pháp hiệu quả, an toàn trong điều trị chảy máu do vỡ giãn tĩnh mạch tâm vị (GOV1).

Từ khóa: Nội soi thắt vòng cao su, tiêm histoacryl, giãn tĩnh mạch tâm vị chảy máu.

Results of endoscopic band ligation and histoacryl injection in the management of acute gastric variceal bleeding (type gov1) at Viet-Czech Friendship Hospital

ABSTRACT: Objectives: To evaluate the efficacy and safety of band ligation and histoacryl injection in the management of acute gastric variceal bleeding (type GOV1). **Method:** A perspective descriptive study. **Patients:** 83 patients with gastric variceal bleeding (type GOV1) were performed in department of gastroenterology at Viet-Czech Friendship Hospital from 10/2020 to 9/2022. **Results:** Of 83 patients, 96.39% men, median age of 57.5 ± 10.42 (34-82) years. There were 9 cases (10.84%) combined with band ligation and histoacryl injection; 50 (60.24%) were band ligation and 24 (28.92%) were injected with histoacryl alone. Median of histoacryl was 1.1 ± 0.38 (0.5-1.5) ml. The technical success rate was 100%. Haemostasis in emergency was 55/55 patients (100%). Haemorrhage recurrent rate was during 12 months (11.84%). Eradication of gastric

varices after histoacryl injection (94.45%) and band ligation (86.21%) within three months. Complications: epigastric pain rate

was 15.66%; there was not case with septicemia and embolism. Conclusions: endoscopic band ligation and histoacryl injection are effective and safe measure in the treatment of gastric varices bleeding (type GOV1).

Keywords: Endoscopic band ligation, histoacryl injection, gastric varices bleeding.

ĐẶT VẤN ĐỀ

Chảy máu tiêu hóa (CMTH) do vỡ giãn tĩnh mạch dạ dày (TMDD) là biến chứng nặng ở bệnh nhân xơ gan. Mặc dù, tỷ lệ CMTH do giãn vỡ TMDD không nhiều như CMTH do giãn vỡ tĩnh mạch thực quản (TMTQ), nhưng mức độ chảy máu thường nặng nề hơn, tỷ lệ tái phát và tỷ lệ tử vong cao hơn [1]. Hiện nay, một số biện pháp điều trị XHTH do vỡ giãn TMDD được áp dụng như: Sử dụng sonde Sengstaken-Blakemore, nội soi can thiệp, phân lưu cửa chủ trong gan (Transjugular intrahepatic portosystemic shunt: TIPS) và kỹ thuật nút tĩnh mạch dạ dày ngược dòng (Balloon occluded retrograde transvenous obliteration: B-RTO). Tuy nhiên, đặt sonde Blakemore chỉ là tạm thời, các kỹ thuật can thiệp mạch như: TIPS, B-RTO là những kỹ thuật phức tạp chưa được áp dụng phổ biến. Nội soi can thiệp cầm máu vẫn là phương pháp được ưu tiên lựa chọn.

Năm 1984, Zimmerman và Ramond, lần đầu tiên đưa ra phương pháp tiêm chất keo sinh học *N-butyl-2-cyanoacrylate* (Histoacryl) qua nội soi điều trị CMTH do vỡ giãn TMDD. Thắt vòng cao su là phương pháp điều trị cầm máu hiệu quả đối với vỡ giãn tĩnh mạch thực quản, được Stiegmann và Goff giới thiệu cuối những năm 1980. Năm 2015, Baveno VI khuyến cáo có thể lựa chọn thắt vòng cao su hoặc tiêm histoacryl trong điều trị vỡ giãn tĩnh mạch tâm vị tít GOV1 [2]. Nhiều nghiên cứu cho thấy thắt vòng cao su điều trị chảy máu do vỡ giãn tĩnh mạch tâm vị tít (GOV1) đạt hiệu quả cầm máu tương đương với tiêm histoacryl nhưng chi phí điều trị thấp hơn.

Ở Hải Phòng, từ năm 2009 đến nay, khoa Nội tiêu hóa bệnh viện hữu nghị Việt Tiệp đã triển khai và thực hiện thành thạo kỹ thuật thắt vòng cao su điều trị CMTH do vỡ giãn TMTQ, tĩnh mạch tâm vị. Năm 2015 chúng tôi đã triển khai kỹ thuật tiêm histoacryl trong điều trị vỡ giãn tĩnh mạch dạ dày có hiệu quả cầm máu cao, giảm số lượng máu phải truyền, giảm ngày nằm viện và đặc biệt đã cứu sống nhiều bệnh nhân. Hiện nay, theo AASLD năm 2017 và Baveno VII năm 2022 khuyến cáo điều trị CMTH do vỡ giãn tĩnh mạch tâm vị tít GOV1 giống như CMTH do vỡ giãn TMTQ [3]. Tại Hải Phòng chưa có nghiên cứu đánh giá đầy đủ về hiệu quả của 2 kỹ thuật này trong điều trị CMTH do vỡ giãn tĩnh mạch tâm vị tít (GOV1). Chính vì vậy, chúng tôi tiến hành đề tài này với mục tiêu: Nhận xét hiệu quả và độ an toàn của phương pháp thắt vòng cao su và tiêm histoacryl trong điều trị chảy máu do vỡ giãn tĩnh mạch tâm vị tít (GOV1).

ĐỐI TƯỢNG VÀ PHƯƠNG PHÁP

Đối tượng nghiên cứu

Tiêu chuẩn chọn bệnh: Bệnh nhân CMTH do vỡ giãn TM tâm vị tít (GOV1) được chẩn đoán bằng lâm sàng và nội soi thực quản dạ dày tá tràng, điều trị nội trú tại Bệnh viện Hữu nghị Việt Tiệp từ 10/2020 đến 9/2022.

Tiêu chuẩn loại trừ: Bệnh nhân có các bệnh phối hợp như suy tim nặng, nhồi máu cơ tim mới; Bệnh nhân không đồng ý thực hiện thủ thuật nội soi; Có giãn tĩnh mạch phình vị.

Phương pháp nghiên cứu

Thiết kế nghiên cứu: Nghiên cứu mô tả loạt ca bệnh, theo dõi dọc.

Phương tiện, trang thiết bị và thuốc: bao gồm
- Máy nội soi dạ dày: OLYMPUS - CV 160;
CV 170.

- Bộ đầu thắt 6 vòng cao su (Wilson Cook: Six shooter)
- Dung dịch tiêm: Histoacryl (Hãng B. Braun).
- Dung dịch Lipiodol 10 ml (Hãng Laboratoire Guerbet, Aulnay-Sous-Bois)
- Kim tiêm xơ dùng 01 lần loại 21G, 6 mm (Đức)

- Các dụng cụ phụ trợ khác

Cách thức tiến hành:

- Bệnh nhân nằm nghiêng trái, có hoặc không gây mê tĩnh mạch (Propofol). Nội soi dạ dày kiểm tra vị trí chảy máu, hình dạng và kích thước TMDD giãn.

Thắt tĩnh mạch bằng vòng cao su: Điều khiển máy soi tiếp cận với búi giãn tĩnh mạch tâm vị chảy máu, hút búi tĩnh mạch giãn vào trong lòng đầu thắt, khi thấy dấu hiệu đỏ hoàn toàn “red out”, lúc này bắn vòng cao su.

Tiêm histoacryl

Chuẩn bị: Dùng bơm tiêm 3ml hút 0,8ml Lipiodol + hút 0,5 ml Histoacryl, lắc đều Histoacryl với Lipiodol (2-3 bơm). Hút 1 ml nước cất vào bơm tiêm 3ml (2-3 bơm). Hút 5ml nước cất vào bơm tiêm 10ml (2-3 bơm).

Tiến hành kỹ thuật: Nội soi dạ dày kiểm tra vị trí, số lượng và kích thước TMDD giãn. Bơm 2ml Lipiodol trắng kênh thủ thuật, 1ml trắng dây kim, sau đó bơm nước cất vào kim để đẩy hết Lipiodol ra khỏi dây kim. Điều khiển máy soi tiếp cận với búi giãn TMDD. Đâm kim vào TMDD giãn, điểm cắm kim tốt nhất là đúng vị trí chảy máu, tiến hành bơm nối tiếp liên tục hỗn hợp Histoacryl + Lipiodol đến khi búi giãn tĩnh mạch cứng lại thì ngừng, bơm 1ml nước cất đẩy phần hỗn dịch histoacryl + lipiodol còn lại trong dây kim vào búi tĩnh mạch giãn (kim còn lưu trong tĩnh mạch). Rút kim ra khỏi búi

tĩnh mạch, bơm nhanh 5ml nước cất (vào lòng dạ dày).

Hút hết hơi trong dạ dày, rút máy soi.

Rửa máy theo quy trình chuẩn.

Đánh giá kết quả

- Thành công: Cầm máu ngay sau thắt, và hoặc tiêm histoacryl.

- Thất bại: Không cầm được máu sau thắt, và hoặc sau tiêm histoacryl

- Theo dõi chảy máu tái phát: từ sau khi thắt vòng cao su, và hoặc tiêm histoacryl đến 12 tháng sau khi can thiệp.

- Đánh giá triệt tiêu búi tĩnh mạch giãn sau 3 tháng nội soi can thiệp thắt vòng cao su và hoặc tiêm histoacryl.

Điều trị nội khoa phối hợp

- Tất cả bệnh nhân được điều trị Octreotid bolus 50µg, duy trì 25-50 µg/h trong 3-5 ngày. Sau đó duy trì uống Propranolol 40-80mg/ngày (mạch giảm 20% hoặc duy trì mạch 55-60 lần/phút, giảm liều khi huyết áp tâm thu < 90mmHg).

- Thuốc ức chế bơm proton (PPI) tĩnh mạch liều 40mg/lần x 2 lần/ngày trong 3-5 ngày, sau đó uống 40mg/ngày x 14 ngày.

- Kháng sinh tiêm truyền tĩnh mạch 7 ngày: Ceftriaxone 1g/ngày, hoặc Cephalosporin thế hệ 3 khác x 2 lần/ngày, hoặc Ciprofloxacin 400mg x 2 lần/ngày.

- Truyền khối hồng cầu cùng nhóm (duy trì Hb 80-90g/L, với bệnh nhân > 60 tuổi hoặc có bệnh tim mạch kèm theo duy trì Hb > 100g/L).

- Lactulose uống 20 – 50g/ngày (đại tiện 2-3l/ngày phân mềm).

Phương pháp xử lý số liệu

Xử lý số liệu bằng phương pháp thống kê y học sử dụng phần mềm SPSS 21.0

Đạo đức nghiên cứu

Nghiên cứu được Hội đồng khoa học Bệnh viện Hữu nghị Việt Tiệp thông qua. Các thông tin về bệnh nhân trong nghiên cứu được giữ bí mật

và chỉ phục vụ cho nghiên cứu, không sử dụng cho bất cứ mục đích nào khác.

KẾT QUẢ

Trong thời gian 2 năm chúng tôi thực hiện nội soi thắt vòng cao su và tiêm histoacryl điều trị CMTH do vỡ giãn tĩnh mạch tâm vị (GOV1) cho 83 bệnh nhân với kết quả như sau.

Bảng 3.1. Tỷ lệ mắc bệnh theo tuổi

Tuổi	< 40	40-49	50-59	60-69	≥70	Tổng
Số lượng (n)	3	14	35	23	8	83
Tỷ lệ %	3,61	16,87	42,17	27,71	9,64	100
$\bar{X} \pm SD$ (Min - Max)	57,5 ± 10,42 (34-82)					

Tuổi trung bình $57,5 \pm 10,42$ lớn nhất 82 tuổi, nhỏ nhất là 34 tuổi. Độ tuổi gặp nhiều nhất 50-59 (42,17%), độ tuổi 60-69 (27,71%), dưới 40 tuổi có 3 bệnh nhân chiếm 3,61%.

Bảng 3.2. Tỷ lệ mắc bệnh theo giới

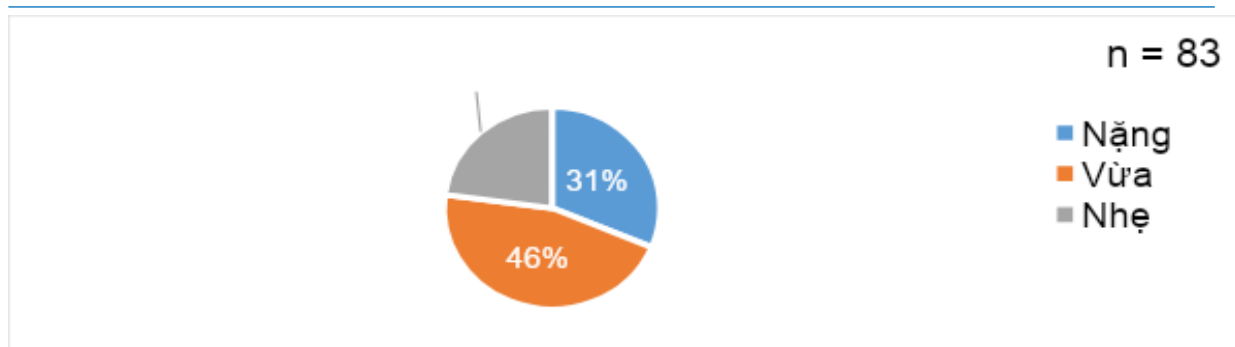
Giới	Số lượng (n)	Tỷ lệ %
Nam	80	96,39
Nữ	3	3,61
Tổng	83	100

Trong nhóm nghiên cứu có 96,39% bệnh nhân là nam, chỉ có 3,61 % bệnh nhân nữ.

Bảng 3.3. Nguyên nhân xơ gan

Nguyên nhân	Số lượng (n)	Tỷ lệ %
Rượu	56	67,47
Vi rút viêm gan B	15	18,07
Vi rút viêm gan C	7	8,43
Rượu + Vi rút viêm gan B	4	4,82
Rượu + Vi rút viêm gan C	1	1,21
Viêm gan B + Viêm gan C	0	0
Tổng	83	100

Nguyên nhân do rượu gặp nhiều nhất 67,47%; vi rút viêm gan B 18,07%; vi rút viêm gan C 8,43%, rượu và vi rút viêm gan B 4,82%, rượu và vi rút viêm gan C 1,21%, không có trường hợp nào đồng nhiễm vi rút viêm gan B và viêm gan C.



Hình 3.1. Mức độ thiếu máu

Bệnh nhân thiếu máu nặng 31,33%, thiếu máu vừa 45,78%, thiếu máu nhẹ 22,89%

Bảng 3.4. Phân loại Child – Pugh

Child – Pugh	A	B	C
n	23	46	14
%	27,71	55,42	16,87

Bệnh nhân Child - Pugh B chiếm tỷ lệ lớn nhất 55,42%, Child - Pugh A (27,71) Child - Pugh C có tỷ lệ nhỏ nhất (16,87%).

Bảng 3.5. Đặc điểm búi tĩnh mạch tâm vị

Đặc điểm	Số lượng (n)	Tỷ lệ %
Nếp ngoằn ngoèo	79	95,18
Nốt tròn	4	4,82
Khối chia múi	0	0
Đang chảy máu	55	66,27
Đã tạm ngừng	28	33,73

Đa số bệnh nhân có búi tĩnh mạch giãn dạng nếp ngoằn ngoèo 95,18%, dạng nốt tròn 4,82%, không trường hợp nào có tĩnh mạch tâm vị giãn dạng khối chia múi.

Có 55 bệnh nhân đang chảy máu tại thời điểm nội soi chiếm 66,27%, đã tạm ngừng chảy máu 33,73%.

Bảng 3.6. Kết quả thắt vòng cao su và tiêm histoacryl

Phương pháp	Thành công N (%)	Cầm máu cấp cứu N (%)
Thắt vòng cao su	50 (60,24)	34 (61,82)
Tiêm histoacryl	24 (28,92)	12 (21,82)
Thắt vòng cao su + Tiêm histoacryl	9 (10,84)	9 (16,36)
Tổng	83 (100)	55 (100)
Số lượng histoacryl (ml)	1,1 ± 0,38 (0,5-1,5)	

Có 83 trường hợp được nội soi can thiệp thành công, trong đó thắt vòng cao su 60,24%; tiêm histoacryl 28,92%; 9 bệnh nhân được thắt vòng cao su kết hợp với tiêm histoacryl 10,84% (trong đó có 3 trường hợp thắt vòng cao su đơn độc không cầm được máu nên phối hợp tiêm histoacryl,

6 trường hợp thắt vòng cao su đạt kết quả cầm máu nhưng búi tĩnh mạch giãn dọc xuống bờ cong nhỏ kéo dài ~ 5cm nên phối hợp tiêm histoacryl để triệt tiêu búi giãn).

Cầm máu cấp cứu 55/55 (100%) bệnh nhân vỡ giãn tĩnh mạch tâm vị đang chảy máu tại thời điểm nội soi.

Số lượng histoacryl trung bình được sử dụng cho một lần can thiệp $1,1 \pm 0,38$, ít nhất là 0,5ml, nhiều nhất là 1,5ml.

Bảng 3.7. Tỷ lệ triệt tiêu búi giãn tĩnh mạch sau 3 tháng

Phương pháp	Triệt tiêu hoàn toàn n (%)	Triệt tiêu một phần n (%)	Tổng
Thắt vòng cao su	25 (86,21)	4 (13,79)	29 (100)
Tiêm histoacryl	17 (94,45)	1 (5,55)	18 (100)
Thắt vòng cao su + Tiêm histoacryl	7 (100)	0 (0)	7 (100)
Tổng			54

Sau 3 tháng có 54 bệnh nhân đến khám theo hẹn được tiến hành nội soi. Tỷ lệ triệt tiêu hoàn toàn búi giãn tĩnh mạch tâm vị sau 3 tháng tiêm histoacryl (94,45%), thắt vòng cao su (86,21%), thắt vòng cao su + tiêm histoacryl (100%)

Bảng 3.8. Biến chứng sau thắt vòng cao su và tiêm histoacryl

Đặc điểm	n	%
Với bệnh nhân		
Sốt	3	3,61
Đau thượng vị	13	15,66
Đau ngực	0	0
Nhiễm trùng huyết	0	0
Hẹp tâm vị	0	0
Với kỹ thuật tiêm histoacryl		
Thuyên tắc xa	0	0
Tắc kim	0	0
Dính đầu kim vào búi TM	0	0
Dính histoacryl vào máy	1/33	3,03
Tắc máy do histoacryl	0	0

Biến chứng sau thắt vòng cao su và tiêm histoacryl tĩnh mạch tâm vị (GOV1) hay gặp nhất là đau thượng vị (15,66%), có 3 trường hợp sốt (3,61%), không có trường hợp nào nhiễm trùng huyết, không hẹp tâm vị, không thuyên tắc mạch xa.

Bảng 3.9. Tỷ lệ chảy máu tái phát

Phương pháp	Tỷ lệ chảy máu tái phát cộng dồn			
	3 tháng N (%)	6 tháng N (%)	9 tháng N (%)	12 tháng N (%)
Thắt vòng cao su	2	4	5	9
Tiêm histoacryl	0	0	0	0
Thắt vòng cao su + tiêm histoacryl	0	0	0	0

Tổng	2 (2,41)	3 (3,61)	5 (6,02)	9 (10,84)
Tỷ lệ chảy máu tái phát cộng dồn trong 12 tháng đối với thắt vòng cao su 10,84% (không có trường hợp nào chảy máu tái phát tại vị trí thắt trong thời gian nằm viện). Không có trường hợp nào chảy máu tái phát trong nhóm tiêm histoacryl và nhóm thắt vòng cao su phối hợp tiêm histoacryl.				

BÀN LUẬN

Trong 2 năm chúng tôi thực hiện thắt vòng cao su và tiêm histoacryl cầm máu cho 83 bệnh nhân CMTH do vỡ giãn TMTV dạ dày, trong đó chủ yếu bệnh nhân là nam chiếm 96,39%, chỉ có 3 bệnh nhân nữ (3,61%). Bệnh nhân nam chiếm đa số vì nam giới lạm dụng rượu nhiều hơn rất nhiều lần phụ nữ trong khi nguyên nhân gây xơ gan chủ yếu trong nhóm nghiên cứu của chúng tôi là do rượu (67,47%), viêm gan vi rút B (18,07%), viêm gan vi rút C (8,43%). Tuổi trung bình của đối tượng nghiên cứu $57,5 \pm 10,42$ tuổi, nhỏ nhất 34 tuổi, lớn nhất 82 tuổi, độ tuổi gặp nhiều nhất là 50-59 (42,17%). 100% bệnh nhân có thiếu máu, trong đó đa số bệnh nhân thiếu máu mức độ nặng 31,33% và vừa 45,78%, thiếu máu nhẹ 22,89%. Bệnh nhân Child - Pugh B chiếm tỷ lệ lớn nhất 55,42%, Child - Pugh A (27,71) Child - Pugh C có tỷ lệ nhỏ nhất (16,87%). Đa số bệnh nhân có búi tĩnh mạch giãn dạng nếp ngoằn ngoèo 95,18%, dạng nốt tròn 4,82%, không trường hợp nào có tĩnh mạch tâm vị giãn dạng khối lớn chia múi. Có 55 bệnh nhân đang chảy máu tại thời điểm nội soi chiếm 66,27%, 28 trường hợp đã tạm ngừng chảy máu nhưng vẫn còn dấu tích nguy cơ chảy máu tái phát cao như nút tiểu cầu, nang máu hay máu đông mới bám trên búi giãn chiếm 33,73%.

Có 83 trường hợp được nội soi can thiệp thành công, trong đó thắt vòng cao su 60,24%; tiêm histoacryl 28,92%; 9 bệnh nhân được thắt vòng cao su kết hợp với tiêm histoacryl 10,84%, trong đó có 3 trường hợp thắt vòng cao su đơn độc không cầm được máu nên phối hợp tiêm

histoacryl đạt kết quả cầm máu, 6 trường hợp thắt vòng cao su đạt kết quả cầm máu nhưng búi tĩnh mạch giãn dọc xuống bờ cong nhỏ kéo dài ~ 5cm nên phối hợp tiêm histoacryl để triệt tiêu búi giãn. Cầm máu cấp cứu 55/55 (100%) bệnh nhân vỡ giãn tĩnh mạch tâm vị đang chảy máu tại thời điểm nội soi. Số lượng histoacryl trung bình được sử dụng cho một lần can thiệp $1,1 \pm 0,38$, ít nhất là 0,5ml, nhiều nhất là 1,5ml. Sau 3 tháng có 54 bệnh nhân đến khám theo hẹn được tiến hành nội soi. Tỷ lệ triệt tiêu hoàn toàn búi giãn tĩnh mạch tâm vị sau 3 tháng tiêm histoacryl (94,45%), thắt vòng cao su (86,21%), thắt vòng cao su + tiêm histoacryl (100%).

Biến chứng sau thắt vòng cao su và tiêm histoacryl tĩnh mạch tâm vị tấp GOV1 hay gặp nhất là đau thượng vị (15,66%), có 3 trường hợp sốt (3,61%), không có trường hợp nào nhiễm trùng huyết, không hẹp tâm vị, không thuyên tắc mạch xa, kết quả của chúng tôi tương đương với kết quả của các tác giả trong và ngoài nước đều không gặp biến chứng nặng, chứng tỏ kỹ thuật cầm máu bằng thắt vòng cao su và tiêm Histoacryl là hiệu quả và an toàn [5]. Trong 33 bệnh nhân được tiêm Histoacryl không có trường hợp nào bị dính kim vào búi tĩnh mạch, không tắc kim, có 01 trường hợp dính Histoacryl vào đầu ống nội soi (3,03%), đó là khi bơm rửa kim bằng 5ml Natriclorid 0,9%, hỗn dịch Histoacryl còn sót lại trong kim được bơm ra vào lòng dạ dày bám vào đầu máy soi, chúng tôi tiến hành rút máy và rửa ống nội soi ngay bằng cồn 90°, không tắc máy.

Có 9 bệnh nhân chảy máu tái phát được ghi nhận trong thời gian theo dõi đều ở nhóm thắt

vòng cao su, tỷ lệ chảy máu tái phát cộng dồn trong 12 tháng là 10,84%, không có trường hợp nào chảy máu tái phát tại vị trí thắt trong thời gian nằm viện. Vị trí chảy máu tái phát thường gặp ở các búi giãn đã thắt nhưng chưa triệt tiêu được búi giãn sau lần thắt thứ nhất, hoặc búi giãn mới gần vị trí thắt cũ. Các bệnh nhân được thắt búi giãn tĩnh mạch tâm vị cầm được máu sau đó chúng tôi tiếp tục thắt các búi giãn tĩnh mạch thực quản còn lại dự phòng nguy cơ chảy máu ở búi giãn tĩnh mạch thực quản. Không có trường hợp nào chảy máu tái phát trong nhóm tiêm Histoacryl và nhóm thắt vòng cao su phối hợp tiêm Histoacryl. So sánh tỷ lệ cầm máu bằng phương pháp thắt tĩnh mạch tâm vị tít GOV1 bằng vòng cao su với phương pháp tiêm Histoacryl, một số nghiên cứu cho thấy tỷ lệ cầm máu là tương đương [4], nhưng tái xuất huyết cao hơn ở phương pháp thắt vòng cao su so với tiêm histoacryl [6].

KẾT LUẬN

Nghiên cứu 83 bệnh nhân CMTH do vỡ giãn tĩnh mạch tâm vị tít GOV1 được thắt búi giãn tĩnh mạch tâm vị bằng vòng cao su và tiêm Histoacryl có tuổi trung bình $57,5 \pm 10,42$, nhỏ nhất 34 tuổi, lớn nhất là 82 tuổi, nam 96,39%. Có 9 trường hợp (10,84%) được thắt vòng cao su kết hợp với tiêm histoacryl; 50 (60,24%) thắt vòng cao su đơn độc; 24 (28,92%) tiêm histoacryl đơn độc. Số lượng histoacryl trung bình $1,1 \pm 0,38$ (0,5-1,5) ml. Tỷ lệ thành công kỹ thuật là 100%, cầm máu cấp cứu 55/55 bệnh nhân (100%). Tỷ lệ chảy máu tái phát cộng dồn trong 12 tháng (10,84%). Triệt tiêu búi giãn tĩnh mạch tâm vị sau 3 tháng tiêm histoacryl (94,45%), thắt vòng cao su (86,21%). Biến chứng hay gặp nhất là đau thượng vị 15,66%; không có trường hợp nào nhiễm trùng huyết, không tắc mạch xa.

TÀI LIỆU THAM KHẢO

1. Sarin, S.K. and S.R. Mishra, Endoscopic therapy for gastric varices. *Clin Liver Dis*, 2010. 14(2): p. 263-79.
2. Roberto de Franchis. and V.I.F. Baveno, Expanding consensus in portal hypertension: Report of the Baveno VI Consensus Workshop: Stratifying risk and individualizing care for portal hypertension. *J Hepatol*, 2015. 63(3): p. 743-52.
3. Roberto de Franchis. and V.F. Baveno VII – Renewing consensus in portal hypertension. *J Hepatol*, 2022. 53(4): p. 1-16.
4. Lo, G.H., et al., A prospective, randomized trial of butyl cyanoacrylate injection versus band ligation in the management of bleeding gastric varices. *Hepatology*, 2001. 33(5): p. 1060-4.
5. Tan, P.C., et al., A randomized trial of endoscopic treatment of acute gastric variceal hemorrhage: N-butyl-2-cyanoacrylate injection versus band ligation. *Hepatology*, 2006. 43(4): p. 690-7.
6. Weiguang Qiao, M.D., Yutang Ren, M.D., Yang Bai, M.D. et al., Cyanoacrylate Injection Versus Band Ligation in the Endoscopic Management of Acute Gastric Variceal Bleeding. *Medicine (Baltimore)*. 2015 Oct; 94(41): e1725.