

# Đặc điểm các biến dạng ở mũi trên bệnh nhân khe hở môi một bên, ứng dụng trong phẫu thuật tạo hình mũi tại Bệnh viện Chợ Rẫy

Lê Hoàng Vĩnh<sup>1\*</sup>, Trần Viết Luân<sup>2</sup>, Đỗ Quang Hùng<sup>3</sup>

<sup>1</sup>Bộ môn Phẫu thuật Tạo hình Thẩm mỹ, Trường Đại học Y khoa Phạm Ngọc Thạch

<sup>2</sup>Bộ môn Tai Mũi Họng, Trường Đại học Y khoa Phạm Ngọc Thạch

<sup>3</sup>Khoa Tạo hình Thẩm mỹ, Bệnh viện Chợ Rẫy

Ngày nhận bài 26/9/2022; ngày chuyển phản biện 30/9/2022; ngày nhận phản biện 24/10/2022; ngày chấp nhận đăng 28/10/2022

## Tóm tắt:

Biến dạng mũi ở bệnh nhân khe hở môi một bên có nhiều dạng lâm sàng khác nhau, làm mất cân xứng trầm trọng 2 bên mũi. Việc điều trị tạo hình biến dạng mũi trên những trường hợp này rất phức tạp và là thách thức cho các phẫu thuật viên. Nghiên cứu này được thực hiện nhằm khảo sát đặc điểm các biến dạng mũi ở bệnh nhân khe hở môi một bên, từ đó giúp các phẫu thuật viên có sự chuẩn bị tốt hơn cho phẫu thuật. Phương pháp nghiên cứu là hồi cứu, mô tả hàng loạt ca được thực hiện trên 89 bệnh nhân khe hở môi một bên đã phẫu thuật môi nhưng còn biến dạng mũi đến khám và điều trị tại Khoa Tạo hình Thẩm mỹ, Bệnh viện Chợ Rẫy từ tháng 12/2013 đến tháng 10/2022. Kết quả nghiên cứu cho thấy, 64/89 bệnh nhân là nữ (71,9%), chỉ có 25 bệnh nhân nam (28,1%), tuổi thấp nhất là 16 và cao nhất là 64. 44 bệnh nhân có khe hở môi bên trái (49,44%) và 45 bên phải (50,56%), 100% bệnh nhân khe hở môi một bên có đặc điểm biến dạng mũi gồm: cánh mũi ngang, thấp và dài hơn bên lành, nền mũi khuyết, trụ mũi lệch, đỉnh mũi lệch, lỗ mũi rộng nằm ngang.

**Từ khóa:** biến dạng mũi, khe hở môi, khe hở môi một bên.

**Chỉ số phân loại:** 3.2

## **Đặt vấn đề**

Khe hở môi - hàm ếch là một trong những dị tật bẩm sinh thường gặp ở vùng hàm mặt. Theo Tổ chức Y tế Thế giới, tỷ lệ bệnh nhân trên thế giới bị khe hở môi - hàm ếch ước tính khoảng 1/500. Tại Việt Nam, tỷ lệ trẻ dị tật bẩm sinh khe hở môi - hàm ếch là 0,141% [1]. Các dị dạng khe hở không trực tiếp đe dọa đến tính mạng nhưng ảnh hưởng rất lớn đến thẩm mỹ của khuôn mặt, tác động mạnh đến tâm lý của người bệnh. Đã có nhiều công trình nghiên cứu đóng kín các khe hở, tuy nhiên, biến dạng mũi trên bệnh nhân khe hở môi ít được chú ý hơn cho đến thế kỷ XX [2]. Khi xã hội ngày một phát triển, chất lượng cuộc sống ngày càng được nâng cao, nhu cầu chỉnh hình các biến dạng mũi sau phẫu thuật khe hở môi nhằm cải thiện chức năng và thẩm mỹ cũng ngày càng gia tăng. Đây là một thách thức cho các phẫu thuật viên vì biến dạng mũi ở bệnh nhân khe hở môi có nhiều dạng lâm sàng khác nhau. Biến dạng có thể làm mất cân xứng trầm trọng 2 bên mũi nên việc tạo hình rất phức tạp, đòi hỏi sự phối hợp của nhiều kỹ thuật và sử dụng nhiều nguyên liệu. Do đó, cần hiểu rõ những đặc điểm biến dạng mũi trên bệnh nhân khe hở môi một bên trước khi tiến hành phẫu thuật tạo hình mũi. Nghiên cứu này được thực hiện nhằm khảo sát các đặc điểm biến dạng mũi ở bệnh nhân khe hở môi một bên, từ đó giúp các phẫu thuật viên đánh giá được tình hình và chuẩn bị tốt hơn cho phẫu thuật.

\*Tác giả liên hệ: Email: vinhhh@pnt.edu.vn

## **Đối tượng và phương pháp nghiên cứu**

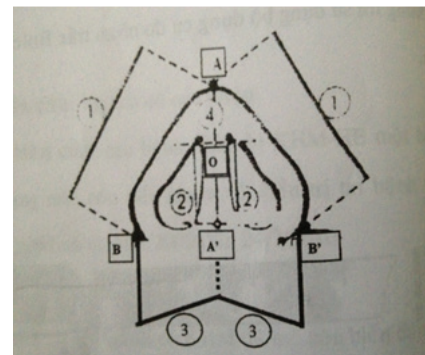
### **Đối tượng**

Bệnh nhân khe hở môi một bên đã phẫu thuật vá môi, đến khám và điều trị tại Khoa Tạo hình Thẩm mỹ, Bệnh viện Chợ Rẫy từ tháng 12/2013 đến tháng 10/2022.

Cỡ mẫu: Chọn mẫu thuận tiện, trong thời gian trên các tác giả ghi nhận 89 bệnh nhân.

Dụng cụ và phương tiện đo đạc: Thước đo nhân trắc Boley và thước dây.

Các kích thước mũi cần khảo sát: Chiều dài cánh mũi (AB, AB'), chiều cao trụ mũi (OA'), chiều cao mũi (AA') và chiều rộng nền mũi (A'B, A'B') (hình 1).



Hình 1. Các kích thước mũi cần khảo sát [3].

# Unilateral cleft lip anatomy combined with nasal deformities for clinical application in rhinoplasty at Cho Ray Hospital

Hoang Vinh Le<sup>1\*</sup>, Viet Luan Tran<sup>2</sup>, Quang Hung Do<sup>3</sup>

<sup>1</sup>Department of Plastic and Reconstructive Surgery,  
Pham Ngoc Thach University of Medicine

<sup>2</sup>Department of Ear, Nose and Throat, Pham Ngoc Thach University of Medicine

<sup>3</sup>Department of Plastic Surgery, Cho Ray Hospital

Received 26 September 2022; accepted 28 October 2022

## Abstract:

Nasal deformity in unilateral cleft lip patients has many different clinical forms, causing severe disproportion on both sides of the nose. The treatment of rhinoplasty in these cases is very complex and always a challenge for the surgeon. This study aims to investigate the characteristics of nasal deformities in unilateral cleft lip patients, thereby helping clinical surgeons better prepare for rhinoplasty in these patients. A retrospective method describes a series of cases performed on 89 unilateral cleft lip patients who had lip surgery but still deformed the nose and came for examination and treatment at the Department of Plastic Surgery, Cho Ray Hospital, from December 2013 until October 2022. The study results showed that, 64/89 patients were female (71.9%), only 25 male patients (28.1%), the lowest age was 16 and the highest was 64 years old. 44 patients had a lateral cleft lip on the left side (49.44%) and 45 patients on the right side (50.56%), 100% of the patients had features of nasal deformities: the nasal tip is horizontal, lower and longer than the normal side, nasal base defect, deviated nasal columella, deviated nasal tip, and the nostrils are wide and flat.

**Keywords:** cleft lip, nasal deformities, unilateral cleft lip.

**Classification number:** 3.2

## Phương pháp

Thiết kế nghiên cứu: Hồi cứu, mô tả hàng loạt ca.

## Kết quả

Từ tháng 12/2013 đến tháng 10/2022 có 89 bệnh nhân khe hở môi một bên thỏa mãn yêu cầu nghiên cứu. Kết quả nghiên cứu cho thấy, đa phần bệnh nhân là nữ giới (71,9%), nam giới chỉ chiếm 28,1% (bảng 1). Về độ tuổi, bệnh nhân có tuổi cao nhất là 64, thấp nhất là 16 (trung bình là 40).

**Bảng 1. Phân bố theo giới tính.**

Giới tính	Số lượng	Tỷ lệ (%)
Nam	25	28,1
Nữ	64	71,9

**Bảng 2. Vị trí khe hở môi.**

Vị trí khe hở môi	Số lượng	Tỷ lệ (%)
Bên trái	44	49,44
Bên phải	45	50,56

Kết quả bảng 2 cho thấy, 44 bệnh nhân có khe hở môi bên trái (chiếm 49,44%), 45 bệnh nhân hở môi bên phải (chiếm 50,56%).

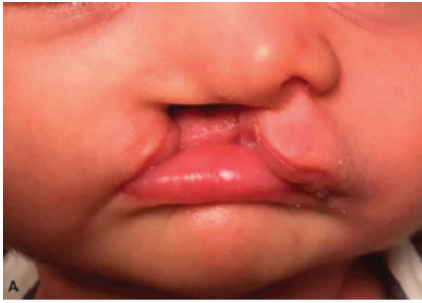Các biến dạng mũi trên bệnh nhân khe hở môi một bên bao gồm: cánh mũi ngang, thấp và dài hơn bên lành, nền mũi khuyết, trụ mũi lệch, đỉnh mũi lệch, lỗ mũi rộng nằm ngang. Tình trạng thông khí ở mũi: có 6/89 bệnh nhân (6,74%) nghẹt một bên mũi. Các kích thước mũi trước phẫu thuật được trình bày ở bảng 3.

**Bảng 3. Các kích thước mũi trước phẫu thuật.**

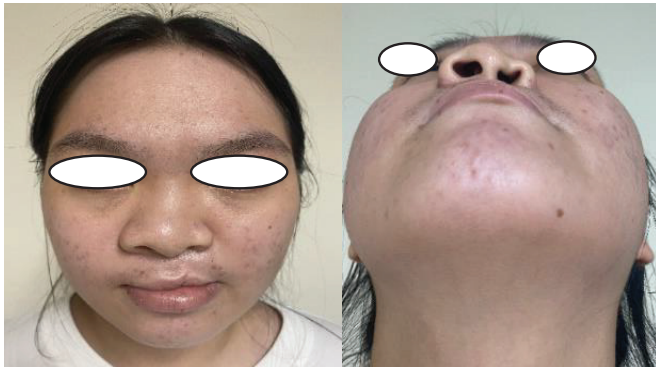	Trung bình (mm)	Lớn nhất (mm)	Nhỏ nhất (mm)
Chiều dài cánh mũi bên lành	26,5	35	22
Chiều dài cánh mũi bên khe hở	29,2	32	23
Chiều cao trụ mũi	7,4	10	5
Chiều cao mũi	14,6	19	9
Chiều rộng nền mũi bên lành	16,5	22	13
Chiều rộng nền mũi bên khe hở	19,4	25	14

Kết quả bảng 3 cho thấy, trước phẫu thuật, chiều dài cánh mũi và chiều rộng nền mũi bên khe hở đều cao hơn so với bên lành.

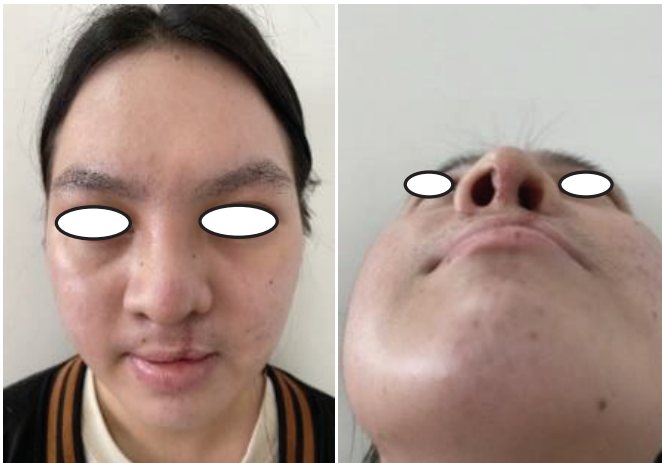Biến dạng mũi trên bệnh nhân khe hở môi một bên trước khi phẫu thuật vá môi và sau phẫu thuật vá môi trước khi tạo hình mũi được thể hiện ở hình 2-4.



Hình 2. Biến dạng mũi trên bệnh nhân khe hở môi một bên trước khi phẫu thuật vá môi [4].



Hình 3. Biến dạng của mũi trên bệnh nhân đã phẫu thuật vá môi trước khi tạo hình mũi.



Hình 4. Biến dạng của bệnh nhân được cải thiện sau phẫu thuật.

**Bàn luận**

Số bệnh nhân nữ trong nghiên cứu này là 64 (chiếm 71,9%), gấp 2,5 lần số bệnh nhân nam, kết quả này tương đồng với nghiên cứu của Nguyễn Thúy Châu (2010) [3]. Trong nghiên cứu của C. Wong (2018) [5], F.V.W.J.V. Zijl và cs (2018) [6] có tỷ lệ nam và nữ tương đương nhau. Trong khi đó, nghiên cứu của L.F. Insalaco và cs (2020) [7] lại cho thấy tỷ lệ nam gấp đôi nữ. Việc chỉnh sửa biến dạng

mũi có thể ít liên quan đến giới tính, nhưng có thể thấy ở các nước phương đông, nữ giới có nhu cầu thẩm mỹ mũi cao hơn nam giới.

Theo S.G. Melgar và C.M. Martin (2013) [8], việc chỉnh sửa mũi thường trong khoảng 16-18 tuổi, lúc này sụn mũi đã phát triển đầy đủ, không còn biến dạng thứ phát sau sửa chữa kỳ 2 trở đi sẽ mang lại hiệu quả cao hơn. Trong nghiên cứu của chúng tôi, bệnh nhân nhỏ tuổi nhất là 16 và lớn tuổi nhất là 64, nhóm tuổi nhiều nhất là 18-20 (28 bệnh nhân, chiếm 31,46%), nhóm tuổi này tương đồng với nghiên cứu của C. Wong (2018) [5] (19 tuổi) và H.J. Seo (2020) [9] (19±1 tuổi). Đây là lứa tuổi vừa mới kết thúc chương trình học phổ thông bắt đầu học đại học hoặc đi làm, quá trình giao tiếp xã hội nhiều và có ý thức về hình dáng bên ngoài, đặc biệt là trên gương mặt.

Cơ chế hình thành khe hở môi thường được giải thích qua thuyết “nụ mầm” và quá trình trung bì hóa, sự bất thường trong quá trình kết dính các nụ sẽ tạo thành các khe hở [10]. Khi có khe hở, hai phần cơ của cơ vòng môi trên cách nhau bởi khe hở có xu hướng kéo theo hướng ngược lại, một phần kéo nền cánh mũi ra bên ngoài, phần còn lại kéo trụ mũi theo hướng ngược lại. Điều đó gây ra biến dạng của đầu mũi, lỗ mũi, trụ mũi, vách ngăn, cánh mũi nhiều hoặc ít trong quá trình phát triển của cơ thể [11, 12].

Theo thống kê, có khoảng 80% số bệnh nhân có biến dạng mũi sau tạo hình khe hở môi kỳ đầu. Nguyên nhân là do chỉ khép kín khe hở, chưa can thiệp vào mũi ở phẫu thuật kỳ đầu, các biến dạng nguyên phát của mũi vẫn còn tồn tại, hoặc sau phẫu thuật mũi kỳ đầu, mũi bị biến dạng dần trong quá trình phát triển của cơ thể [2].

Trong nghiên cứu này, 100% bệnh nhân có mũi biến dạng với các đặc điểm: cánh mũi ngang, thấp và dài hơn bên lành, lỗ mũi rộng nằm ngang, nền mũi khuyết, trụ mũi lệch, đỉnh mũi lệch. Nguyên nhân có thể do trước đây tại Việt Nam chưa áp dụng các biện pháp hỗ trợ điều trị toàn diện khe hở môi từ lúc mới sinh đến trưởng thành. Theo Nguyễn Thúy Châu (2010) [3], bệnh nhân bị biến dạng mũi sẽ có những đặc điểm lâm sàng như: đầu mũi lệch (73,3%), cánh mũi xẹp (100%), lỗ mũi rộng (96,7%), nền lỗ mũi khuyết (73,3). Còn theo Lê Đức Tuấn (2004) [2], cánh mũi bên khe hở môi bị xẹp chiếm tỷ lệ cao nhất (92,13%), tiếp đến là đầu mũi và trụ mũi lệch (66,92%), cuối cùng là lỗ mũi bên khe hở môi rộng (43,38%).

Nắm rõ cơ chế gây ra biến dạng và đặc điểm các biến dạng mũi trên bệnh nhân đã phẫu thuật khe hở môi một bên có thể giúp các phẫu thuật viên chủ động định hướng cho cuộc phẫu thuật, chuẩn bị các phương pháp và lựa chọn vật liệu tạo hình mũi phù hợp cho từng trường hợp cụ thể.

Trong nghiên cứu này, những biến dạng của trụ mũi và cánh mũi được cải thiện bởi mảnh ghép mở rộng vách ngăn bằng sụn sườn tự thân, biến dạng của cánh mũi được cải thiện bởi mảnh ghép Alar bằng sụn sườn, biến dạng của nền mũi được cải thiện bằng sụn sườn đập mềm một phần độn vào tạo hình nâng cao nền mũi, từ đó cải thiện sự bất cân xứng của 2 lỗ mũi.

Trong nghiên cứu này, chiều cao mũi trước phẫu thuật lớn nhất là 19 mm, nhỏ nhất là 9 mm, trung bình 14 mm. Kết quả này tương đồng với nghiên cứu của Nguyễn Thúy Châu (2010) [3] (18,8 mm).

Có sự không cân xứng 2 bên của nền mũi, cánh mũi. Chiều rộng nền mũi bên lành trước phẫu thuật trong nghiên cứu này trung bình là 16,5 mm, bên khe hở là 19,4 mm. Chiều dài cánh mũi bên lành trung bình là 26,5 mm, bên lành là 29,2 mm. Có thể thấy, chiều dài cánh mũi trung bình bên khe hở luôn lớn hơn chiều dài cánh mũi trung bình bên lành trước phẫu thuật.

### Kết luận

Các đặc điểm biến dạng của mũi thường gặp trên bệnh nhân khe hở môi một bên bao gồm: cánh mũi ngang, thấp và dài hơn bên lành, lỗ mũi rộng nằm ngang, nền mũi khuyết, trụ mũi lệch, đỉnh mũi lệch. Những biến dạng của trụ mũi và cánh mũi được cải thiện bởi mảnh ghép mở rộng vách ngăn bằng sụn sườn tự thân, biến dạng của cánh mũi được cải thiện bởi mảnh ghép Alar bằng sụn sườn, biến dạng của nền mũi được cải thiện bằng sụn sườn đập mềm một phần độn vào tạo hình nâng cao nền mũi, từ đó cải thiện sự bất cân xứng của 2 lỗ mũi. Cùng với việc thiếu thẩm mỹ do biến dạng mũi gây ra, quy trình phẫu thuật tạo hình cho bệnh nhân khe hở môi một bên cũng còn nhiều thách thức, chính vì vậy, các phẫu thuật viên cần hiểu rõ những đặc điểm biến dạng mũi để có thể lựa chọn phương pháp và nguyên liệu hiệu quả nhất trước khi tiến hành phẫu thuật.

### TÀI LIỆU THAM KHẢO

- [1] Phan Quốc Dũng (2006), *Tình hình dị tật bẩm sinh khe hở môi - hàm ếch tại Bệnh viện Từ Dũ và Hùng Vương*, Luận văn thạc sỹ y học, Đại học Y Dược TP Hồ Chí Minh.
- [2] Lê Đức Tuấn (2004), *Nghiên cứu sửa chữa những biến dạng môi - mũi sau phẫu thuật khe hở môi trên một bên bẩm sinh*, Luận án tiến sỹ y học, Viện Nghiên cứu Khoa học Y - Dược lâm sàng 108.
- [3] Nguyễn Thúy Châu (2010), *Đánh giá kết quả điều trị của phương pháp Tajima trên bệnh nhân biến dạng mũi sau phẫu thuật khe hở môi một bên*, Luận văn bác sỹ chuyên khoa II, Đại học Y Dược TP Hồ Chí Minh.
- [4] S.G. Hoshal (2020), "Controversies in cleft rhinoplasty", *Facial Plastic Surgery*, **36(1)**, pp.102-111.
- [5] C. Wong (2018), "Asian cleft rhinoplasty: The open structural approach", *Aesthetic Surgery Journal*, **38(1)**, pp.28-37.
- [6] F.V.W.J.V. Zijl, S.Versnel, E.F.V.D. Poel, et al. (2018), "Use of routine prospective functional and aesthetic patient satisfaction measurements in secondary cleft lip rhinoplasty", *JAMA Facial Plast Surg.*, **20(6)**, pp.488-494.
- [7] L.F. Insalaco, E. Karp, H. Zavala, et al. (2020), "Comparing autologous versus allogenic rib grafting in pediatric cleft rhinoplasty", *International Journal of Pediatric Otorhinolaryngology*, **138**, DOI: 10.1016/j.ijporl.2020.110264.
- [8] S.G. Melgar, C.M. Martin (2013), "Analysis and treatment of cleft lip nasal and palate deformity", *Acta Otorrinolaringol. Esp.*, **64(5)**, pp.323-330.
- [9] H.J. Seo (2020), "Primary rhinoplasty does not interfere with nasal growth: A long-term three-dimensional morphometric outcome study in patients with unilateral cleft", *Plast. Reconstr. Surg.*, **145(5)**, pp.1223-1236.
- [10] Nghiê m Chi Phươ ng (2017), "Khe hở môi - vòm miệng", *Bệnh lý và phẫu thuật hàm mặt*, **tập 1**, tr.115-139.
- [11] S.A. Wolfe, N.R. Nathan (2016), "The cleft lip nose: Primary and secondary treatment", *Clin. Plastic Surg.*, **43(1)**, pp.213-221.
- [12] D.J. Zajac, L.D. Vallino (2017), *Evaluation and Management of Cleft Lip and Palate a Developmental Perspective*, Plural Publishing, 418pp.